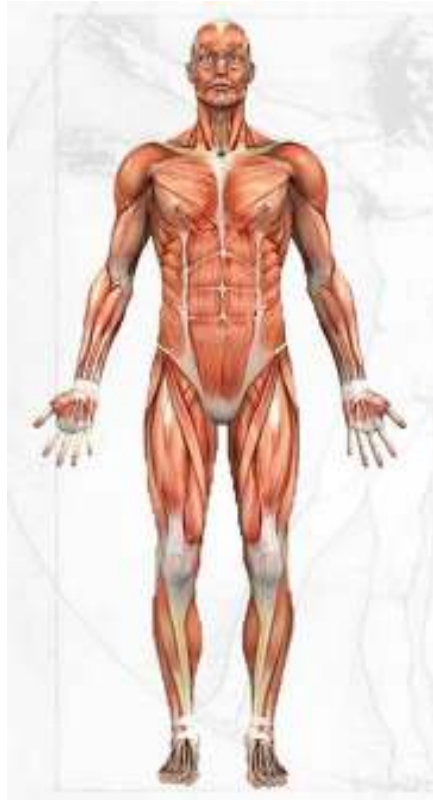

**MODUL PRAKTIKUM
FISIOETAPI MUSKULOSKELETAL 1**

(BEDAH)



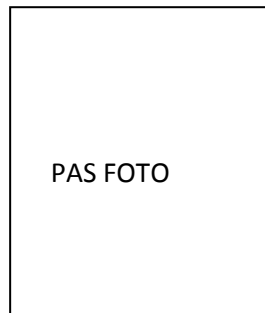
Penyusun :

Ari Sapti Mei Leni, SSt.FT., M.Or

**PROGRAM STUDI IV FISIOTERAPI
STIKES 'AISYIAH SURAKARTA**

2017

BIODATA MAHASISWA



NAMA :

NIM :

ALAMAT :

NO TELP :

PROGRAM STUDID IV FISIOTERAPI
STIKES 'AISYIYAH SURAKARTA
2017

VISI MISI TUJUAN

A. Visi Misi STIKES

1. Visi

Mejadi perguruan tinggi ‘Aisyiyah yang unggul dalam bidang kesehatan untuk menghasilkan sumber daya manusia yang berakhlakul karimah dan kompetitif di tingkat nasional tahun 2028.

2. Misi

- a. Menyelenggarakan dan mengembangkan pendidikan yang unggul bertaraf nasional di bidang akademik serta non-akademik bernafaskan Islam
- b. Mengembangkan dan melaksanakan penelitian untuk menghasilkan teori yang mendukung pembelajaran
- c. Melaksanakan pengabdian kepada masyarakat yang mendukung peningkatan mutu pendidikan
- d. Mengembangkan jejaring dengan lembaga pendidikan, lembaga penelitian, lembaga pemerintah dan masyarakat di tingkat nasional

3. Tujuan STIKES

- a. Menghasilkan tenaga kesehatan yang unggul dan berakhlakul karimah
- b. Menghasilkan karya penelitian berupa pengetahuan, metode dan teknologi yang mendukung pembelajaran dan berguna bagi masyarakat
- c. Menghasilkan karya pengabdian kepada masyarakat di bidang kesehatan
- d. Menghasilkan kerjasama kemitraan yang mendukung kegiatan akademik, penelitian dan pengabdian kepada masyarakat secara nasional

B. Visi Misi Program Studi

1. Visi

Mewujudkan Program Studi D IV Fisioterapi yang unggul dalam **bidang geriatri** yang **berakhlakul karimah** dan **kompetitif** di tingkat nasional tahun 2028.

2. Misi

- a. Menyelenggarakan dan mengembangkan pendidikan yang unggul bertaraf nasional, dibidang akademik serta non akademik yang optimal, bermutu, dan islami
- b. Mengembangkan dan melaksanakan penelitian untuk menghasilkan teori yang mendukung dalam bidang geriatri
- c. Melaksanakan pengabdian kepada masyarakat yang mendukung peningkatan mutu pendidikan
- d. Mengembangkan jejaring dengan lembaga pendidikan, lembaga penelitian, lembaga pemerintah dan masyarakat di tingkat nasional

3. Tujuan program studi

- a. Menghasilkan fisioterapis yang profesional dalam bidang geriatri yang berakhlakul karimah
- b. Menghasilkan penelitian yang mendukung pada bidang fisioterapi geriatri
- c. Menghasilkan pengabdian masyarakat yang mendukung pada bidang fisioterapi geriatrik
- d. Menghasilkan kerjasama dengan pemerintah maupun swasta dalam penyelenggaraan Catur Dharma PT di tingkat nasional

KATA PENGANTAR

بِسْمِ اللَّهِ الرَّحْمَنِ الرَّحِيمِ
السَّلَامُ عَلَيْكُمْ وَرَحْمَةُ اللَّهِ وَبَرَكَاتُهُ

Fisioterapi adalah integrasi antara *knowledge* dan *art*. Keilmuan yang dimiliki oleh mahasiswa fisioterapi didapatkan dari jenjang akademik di kelas dan juga latihan ketrampilan di laboratorium untuk lebih mengkondisikan mahasiswa dengan situasi nyata sebelum mahasiswa terjun ke rumah sakit untuk pembelajaran tahap selanjutnya. Praktek Fosopterapi Geriatri yang membahas mengenai penatalaksanaan fisioterapi pada klien geriatric/lanjut usia yang disesuaikan dalam praktik fisioterapis sebagai ilmu dasar dalam melakukan intervensi fisioterapi.

Penatalaksanaan Fisioterapi yang dilakukan harus berlandaskan pada asuhan fisioterapi yang sistematis, yang meliputi assemen, perumusan diagnosa fisioterapi, penyusunan rencana tindakan intervensi, pelaksanaan dan melakukan evaluasi. Sejalan dengan profesionalisme fisioterapis, mahasiswa fisioterapi diharapkan selalu mengembangkan pengetahuan, ketrampilan fisioterapinya dan etika profesi dalam memberikan asuhan fisioterapi yang optimal sehingga pada pembelajaran praktek laboratorium ini, mahasiswa diharapkan dapat mengaplikasikan pengetahuan dan mempelajari ketrampilan yang ditemui pada praktek bidang gerak anatomi tubuh.

وَالسَّلَامُ عَلَيْكُمْ وَرَحْمَةُ اللَّهِ وَبَرَكَاتُهُ

Surakarta, 20 Februari 2017
Koordinator Praktikum Lab Fisioterapi

Ari Sapti Mei Leni, SSt.FT., M.Or

DAFTAR ISI

	Hal
Halaman Judul	1
Halaman Identitas.....	2
Visi Misi Tujuan.....	3
Kata Pengantar.....	4
Daftar isi.....	5
Rencana Pembelajaran Semester	7
BAB I PENDAHULUAN	
A. Deskripsi Mata Ajar.....	6
B. Tujuan.....	7
BAB II PELAKSANAAN PRAKTEK KLINIK	
A. Target Kompetensi Kasus	8
B. Tempat Pelaksanaan.....	8
C. Waktu Pelaksanaan.....	8
D. Peserta.....	9
E. Dosen Pembimbing.....	9
F. Mekanisme Bimbingan.....	9
G. Tata Tertib.....	10
H. Alur Prosedur Pelaksanaan.....	10
I. Bukti Pencapaian Kompetensi.....	11
I. Rujukan.....	11
BAB III EVALUASI	
A. Nilai Proses.....	12
B. Nilai Tugas.....	12
C. Nilai Akhir Praktikum.....	12
BAB IV PENUTUP	
A. Kesimpulan.....	13
B. Saran.....	13
Lampiran Materi	
	6

RENCANA PEMBELAJARAN SEMESTER

BAB I

PENDAHULUAN

A. Deskripsi Mata Ajar

Mata kuliah ini membahas tentang kondisi bedah, baik pada bedah umum dan orthopedi (extremitas dan vertebra) dari definisi, jenis – jenis fraktur, permasalahan sampai teknik – teknik terapinya termasuk juga komplikasinya yang mungkin timbul. Tindakan penanganan pada fraktur meliputi tindakan konservasional dan operatif, dan jenis alat bantu yang dipakai dalam latihan mobilitasnya. Adapun pelayanan fisioterapinya meliputi breathing exercise, terapi latihan bertahap, sampai dengan tranvers dan ambulasi. Diharapkan nantinya fisioterapis dapat memberikan pelayanan yang terbaik kepada pasien dengan kondisi bedah.

B. Tujuan Instruksional

1. Tujuan Umum

- a. Mampu melaksanakan praktik fisioterapi musculoskeletal 1 yang membahas kondisi bedah, baik pada bedah umum maupun bedah orthopedi yang meliputi extremitas dan vertebra dari definisi, jenis fraktur, permasalahan sampai tindakan penanganan fisioterapinya secara menyeluruh.
- b. Mempunyai pengetahuan tentang konsep dasar, prinsip, dan teori yang berkaitan dengan system musculoskeletal, terutama kasus bedah secara umum dan secara khusus yang berkaitan dengan perubahan makro anatomi dan mikro anatomi untuk dapat diterapkan dalam menyusun teknologi intervensi fisioterapi secara mendalam untuk mampu memformulasikan penyelesaian masalah prosedural.
- c. Mampu memecahkan permasalahan fisioterapi yang muncul pada kasus musculoskeletal bedah secara sistematis dan komprehensif.

2. Tujuan Khusus

- a. Mahasiswa mampu menjelaskan terori materi musculoskeletal bedah.
- b. Mahasiswa mampu mengaplikasikan ketrampilan praktik dalam memecahkan permasalahan fisioterapi pada kasus musculoskeletal bedah.
- c. Mahasiswa mampu menganalisa perubahan makro dan mikro anatamoni pada kasus-kasus klinis yang sering dihadapi fisioterapi khususnya pada kasus musculoskeletal bedah.

3. Ayat yang Relevan

لَقَدْ خَلَقْنَا الْإِنْسَانَ فِي أَحْسَنِ تَقْوِيمٍ

“Sesungguhnya kami telah menciptakan manusia dalam bentuk yang sebaik-baiknya”. Manusia juga adalah makhluk yang paling mulia dibandingkan makhluk-makhluknya yang lain, *“ Kepada masing-masing baik golongan ini maupun golongan itu kami berikan bantuan dari kemurahan Tuhanmu. Dan kemurahan Ttuhanmu tidak dapat dihalangi.”*(Al-Isra: 20).

وَمَا خَلَقْتُ الْجِنَّ وَالْإِنْسَ إِلَّا لِيَعْبُدُونِ

“Dan aku tidak menciptakan jin dan manusia melainkan supaya mereka mengabdikan kepada-Ku.” (QS. Adz-Zariyat: 56)

BAB II
PELAKSANAAN PRAKTIKUM

A. Target Kompetensi

Pelaksanaan praktikum fisioterapi musculoskeletal 1 bedah diharapkan mampu menghasilkan mahasiswa sesuai dengan tujuan yang telah ditetapkan. Oleh karena itu, untuk membantu pencapaian tujuan belajar maka disusunlah daftar kompetensi praktikum fisioterapi musculoskeletal 1 bedah untuk tingkat pencapaian kompetensi *knowledge* (pengetahuan) dan kompetensi *skill* (keterampilan) yang berhubungan dengan pemenuhan kebutuhan dasar.

NO	NAMA PERASAT
1	Anatomi terapan dan biomekanika pada vertebra
2	Anatomi terapan dan biomekanika pada ekstremitas atas
3	Anatomi terapan dan biomekanika ekstremitas bawah
4	Proses fisioterapi pada kasus fraktur
5	Alat fiksasi pada manajemen fraktur
6	Pemasangan gips
7	Alat bantu pada manajemen fraktur
8	Proses Fisioterapi pada pada fraktur vertebra
9	Proses Fisioterapi pada pada fraktur ekstremitas atas
10	Proses Fisioterapi pada pada fraktur ekstremitas bawah
11	Fisioterapi pada pasca bedah umum pada anak, remaja, dan lansia
12	Fisioterapi pada pasca bedah orthopedic pada anak, remaja, dan lansia
13	Fisioterapi pada kasus skoliosis
14	Fisioterapi pada cedera jaringan lunak bagian ekstremitas dan vertebra

B. Waktu Pelaksanaan

Pelaksanaan praktikum fisioterapi musculoskeletal 1 (bedah) dilaksanakan pada pembelajaran semester **satu (I)** Prodi D IV Fisioterapi. Jadwal pelaksanaan praktikum untuk masing-masing kelompok terdapat pada *lampiran* buku pedoman praktikum.

C. Tempat Pelaksanaan

Pelaksanaan praktikum fisioterapi musculoskeletal 1 (bedah) dilaksanakan di ruang laboratorium anatomi STIKES 'Aisyiyah Surakarta.

D. Peserta

Pelaksanaan praktikum fisioterapi musculoskeletal 1 (bedah) akan diikuti seuruh mahasiswa D IV Fisioterapi semester **satu (I)**. Mekanisme praktikum akan dilakukan secara klasikal dengan metode asistensi.

E. Dosen Pembimbing

Terlampir

F. Mekanisme Bimbingan

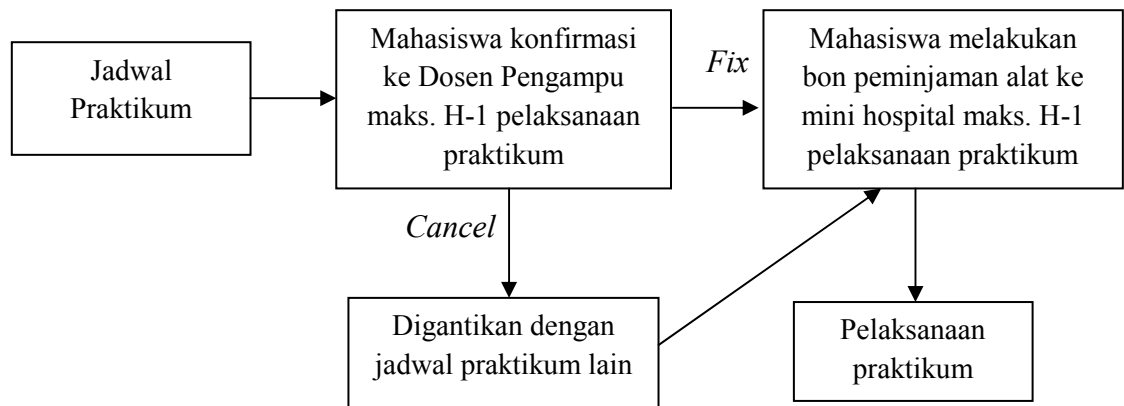
Fase Bimbingan	Tugas Pembimbing	Tugas Peserta Didik
Fase Persiapan	<ul style="list-style-type: none">Memfasilitasi waktu pelaksanaan,memberikan persetujuan pelaksanaan praktikum sesuai topik	<ul style="list-style-type: none">Koordinasi dengan dosen pembimbingMengebon alat dengan persetujuan dosen pembimbing minimal sehari

		<p>sebelum dilakukan praktikum</p> <ul style="list-style-type: none"> ▪ Menyiapkan tempat dan alat yang dibutuhkan dalam praktikum sesuai topik
Fase Pelaksanaan	<ul style="list-style-type: none"> ▪ Mengobservasi mahasiswa, dapat berupa tes lisan maupun tertulis ▪ Menjelaskan dan mempraktekkan secara langsung sesuai dengan perasat masing-masing ▪ Memberi kesempatan pada mahasiswa untuk mencoba melakukan secara langsung perasat yang telah diajarkan 	<ul style="list-style-type: none"> ▪ Menjawab pertanyaan ▪ Memperhatikan ▪ Melakukan keterampilan yang telah diajarkan
Fase Evaluasi	<ul style="list-style-type: none"> ▪ Melakukan <i>post conference</i> ▪ Memberikan <i>feed back</i> peserta didik ▪ Memberikan nilai proses pada lembar penilaian 	<ul style="list-style-type: none"> ▪ Mencatat dan mendengarkan

G. Tata Tertib

1. Mahasiswa wajib memakai jas laboratorium saat praktikum berlangsung
2. Mahasiswa wajib membuat resume materi yang akan dipraktikumkan
3. Kehadiran praktikum wajib 100%, jika mahasiswa tidak dapat mengikuti praktikum, mahasiswa wajib menggantinya dengan mengikuti praktikum kelompok berikutnya
4. Jadwal yang telah diberikan dapat berubah sewaktu-waktu disesuaikan dengan dosen pengampu masing-masing
5. Mahasiswa wajib meminta penilaian selama proses praktikum kepada dosen pembimbing praktikum
6. Mahasiswa wajib mengumpulkan buku pedoman yang telah diisi secara lengkap baik form penilaian maupun form target kompetensi
7. Mahasiswa wajib mengikuti praktikum secara full dengan tiap kali praktikum 170 menit
8. Mahasiswa yang berhak mengikuti ujian evaluasi (OSCA atau COMPRE) adalah mahasiswa yang telah mengikuti seluruh praktikum yang telah ditentukan

H. Alur Prosedur Praktikum



Mahasiswa menerima jadwal praktikum yang akan diberikan oleh koordinator praktikum. Maksimal atau paling lambat 1 hari sebelum pelaksanaan

praktikum mahasiswa melakukan konfirmasi kepada dosen pengampu praktikum. Apabila dosen yang bersangkutan dapat mengisi praktikum sesuai jadwal (fix) mahasiswa wajib melakukan bon peminjaman alat sesuai dengan perasat yang akan dipraktikumkan ke mini hospital (laboratorium) dengan bukti kertas bon alat yang telah di tandatangani oleh dosen pengampu dan mahasiswa. Namun apabila dosen yang bersangkutan tidak dapat mengisi praktikum sesuai dengan jadwal yang telah ditentukan, mahasiswa berhak menggantikan dengan dosen pengampu lain yang dapat memberikan materi dan mahasiswa tetap wajib melakukan bon peminjaman alat ke mini hospital (laboratorium).

I. Bukti Pencapaian Kompetensi

Terlampir

J. Rujukan

1. Marieb, Elaine N., & Hoehn, Katja. (2015). *Human Anatomy & Physiology*. Boston: Pearson.
2. Netter, Frank H. (2014). *Atlas of Human Anatomy*. USA: Saunders.
3. Putz, R., & Pabst, R. (2008). *Sobotta Atlas of Human Anatomy*. Jerman: Elsevier GmbH, Munchen.
4. Tortora, Gerard J., & Derrickson, Bryan. (2017). *Dasar Anatomi dan Fisiologi*. Jakarta: EGC.
5. Aras, Djohan., & Ahmad, Arisandy. (2016). *Palpasi Anatomi Otot*. Jakarta: Physiocare.
6. Sulfandi. (2018). *Basic Clinical Anatomy Musculoskeletal in Physiotherapy*. Makassar: PhysioSmart Publishing.
7. Bahrens, BJ. (1996). *Physical Agent Theory And Practice The Physical Therapist. Assistant*. Philadelphia: FA Davis Company.
8. Cameron, MH. (1999), *Physical Agents In Rehabilitation From Research To Practice*. Philadelphia: WB Saunders Company.

9. Low, J. (2000). *Electro Therapy Ekplained Principles And Practice*.
Melbourne: Butterworth Heinemam.

BAB III EVALUASI

A. Nilai Proses (60%)

1. Kedisiplinan
2. Keaktifan
3. Tugas Pra Lab

B. Nilai Evaluasi (40%)

Mahasiswa yang telah memenuhi kewajibannya untuk melaksanakan perasat praktikum berhak mengikuti ujian evaluasi yang akan dilaksanakan pada akhir keseluruhan praktikum sesuai dengan jadwal yang telah ditentukan oleh program studi. Evaluasi akhir dapat dilakukan dengan metode OSCA maupun COMPRE.

C. Nilai Akhir Praktikum

No	Penilaian	Prosentase	Nilai
1.	Nilai Proses	60 %	
2	Nilai Evaluasi	40 %	
Total			

GRADING SCHEME DAN KRITERIA PENILAIAN AKHIR

Nilai	Skor	Deskripsi Kemampuan
A	81 – 100	Mencapai capaian pembelajaran dengan sangat memuaskan
A-	71 – 80	Mencapai capaian pembelajaran dengan memuaskan
B	66 – 70	Mencapai capaian pembelajaran dengan baik
B-	61 – 65	Mencapai capaian pembelajaran dengan cukup

C	51 – 60	Mencapai capaian pembelajaran dengan kurang
D	41– 50	Tidak mencapai capaian pembelajaran
E	0 – 40	Tidak mencapai Capaian Pembelajaran

BAB IV

PENUTUP

A. Kesimpulan

Demikian modul praktek anatomi terapan ini kami susun. Besar harapan kami semoga pelaksanaan praktikum dapat berjalan sesuai rencana dan lancar. Atas perhatian dan kerjasamanya kami ucapkan terima kasih.

B. Saran

Proses penyusunan dan pelaksanaan praktikum anatomi terapan, mungkin masih jauh dari harapan, kami sebagai penyusun serta koordinator praktikum menerima masukan serta saran dari semua pihak.

Surakarta, 20 Februari 2017

Ketua Prodi D IV Fisioterapi

Koordinator Praktikum

Maskun Pudjianto, S.MPh., S.Pd., M.Kes.

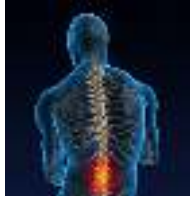Ari Sapti Mei Leni, SSt.FT., M.Or.

LAMPIRAN

DAFTAR PRASAT DAN PENGAMPU PRAKTIKUM FISIOTERAPI MUSKULOSKELETAL 1 (BEDAH) PRODI D IV FISIOTERAPI

NO	PERTEMUAN	PENGAMPU
1	Anatomi terapan dan biomekanika pada vertebra	Ari Sapti Mei Leni, SSt.FT., M.Or.
2	Anatomi terapan dan biomekanika pada ekstremitas atas	Ari Sapti Mei Leni, SSt.FT., M.Or.
3	Anatomi terapan dan biomekanika ekstremitas bawah	Ari Sapti Mei Leni, SSt.FT., M.Or.
4	Proses fisioterapi pada kasus fraktur	Ari Sapti Mei Leni, SSt.FT., M.Or.
5	Alat fiksasi pada manajemen fraktur	Ari Sapti Mei Leni, SSt.FT., M.Or.
6	Pemasangan gips	Ari Sapti Mei Leni, SSt.FT., M.Or.
7	Alat bantu pada manajemen fraktur	Ari Sapti Mei Leni, SSt.FT., M.Or.
8	Proses Fisioterapi pada pada fraktur vertebra	Ari Sapti Mei Leni, SSt.FT., M.Or.
9	Proses Fisioterapi pada pada fraktur ekstremitas atas	Ari Sapti Mei Leni, SSt.FT., M.Or.
10	Proses Fisioterapi pada pada fraktur ekstremitas bawah	Ari Sapti Mei Leni, SSt.FT., M.Or.
11	Fisioterapi pada pasca bedah umum pada anak, remaja, dan lansia	Ari Sapti Mei Leni, SSt.FT., M.Or.
12	Fisioterapi pada pasca bedah	Ari Sapti Mei Leni, SSt.FT., M.Or.

	orthopedic pada anak, remaja, dan lansia	
13	Fisioterapi pada kasus skoliosis	Ari Sapti Mei Leni, SSt.FT., M.Or.
14	Fisioterapi pada cedera jaringan lunak bagian ekstremitas dan vertebra	Ari Sapti Mei Leni, SSt.FT., M.Or.



PRAKTIKUM I

Anatomi terapan dan biomekanika pada vertebra

A. Capaian Kompetensi :

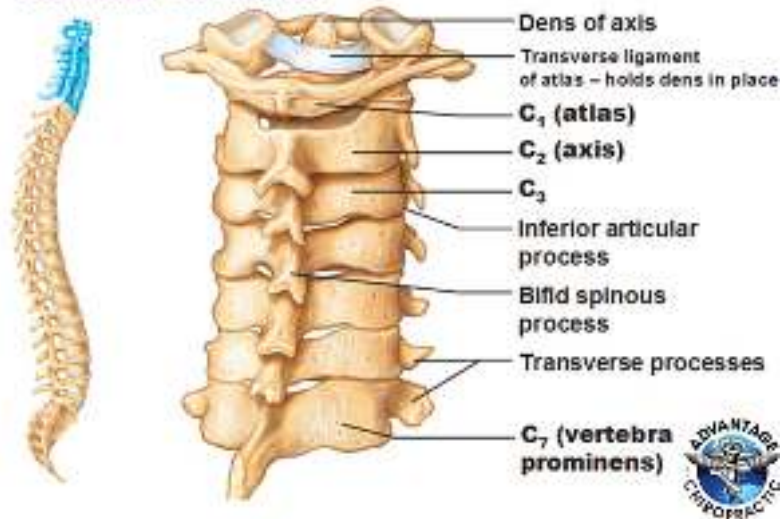1. Ketepatan menunjukan anatomi tubuh menggunakan penamaan anatomi pada vertebra
2. Ketepatan menjelaskan perbedaan/perubahan anatomi pada vertebra
3. Ketepatan menganalisa perubahan sistem biomekanika dan pergerakan pada vertebra.

B. Teori

Vertebra atau tulang belakang adalah kumpulan dari beberapa ruas tulang yang menjadi penopang tubuh, vertebra terdiri dari beberapa segmen, antara lain segmen cervical, thorakal, lumbal, sacrum dan coccyx (tulang ekor)

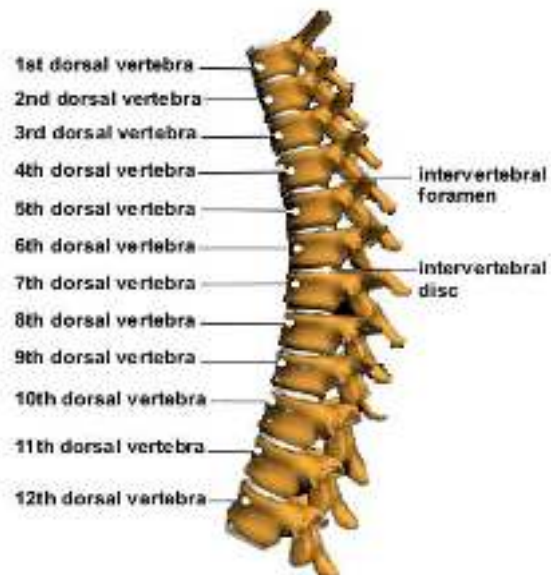Vertebra cervical secara umum memiliki bentuk tulang yang kecil dengan spina atau procesus spinosus (bagian seperti sayap pada belakang tulang) yang pendek, kecuali tulang ke-2 dan 7 yang procesus spinosusnya pendek. Diberi nomor sesuai dengan urutannya dari C1-C7 (C dari cervical), namun beberapa memiliki sebutan khusus seperti C1 atau atlas, C2 atau aksis. Setiap mamalia memiliki 7 tulang vertebra cervical, seberapapun panjang lehernya.

Cervical Vertebrae

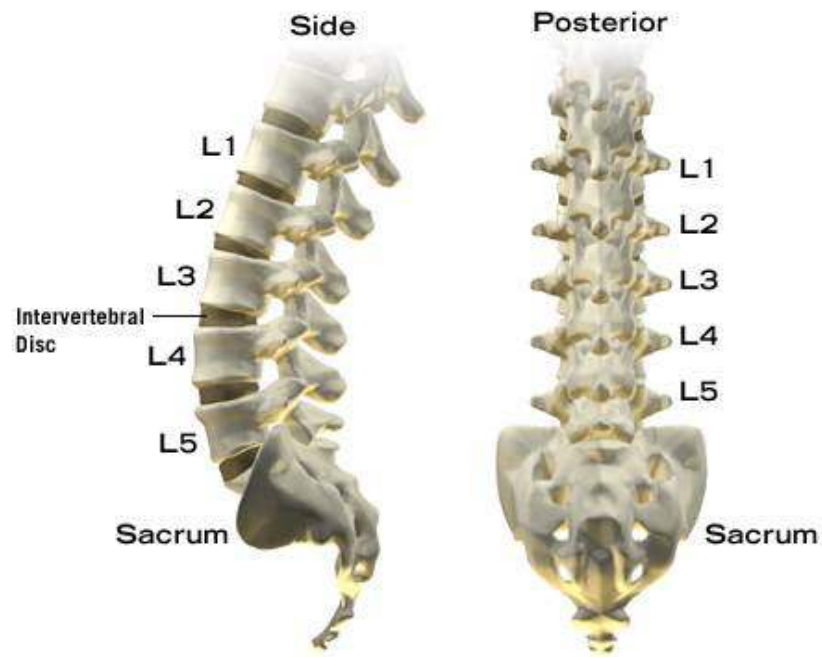


Vertebra thorakal memiliki proses spinosus akan berhubungan dengan tulang rusuk. Beberapa gerakan memutar dapat terjadi. Bagian ini dikenal juga sebagai 'tulang punggung dorsal' dalam konteks manusia. Bagian ini diberi nomor T1 hingga T12.

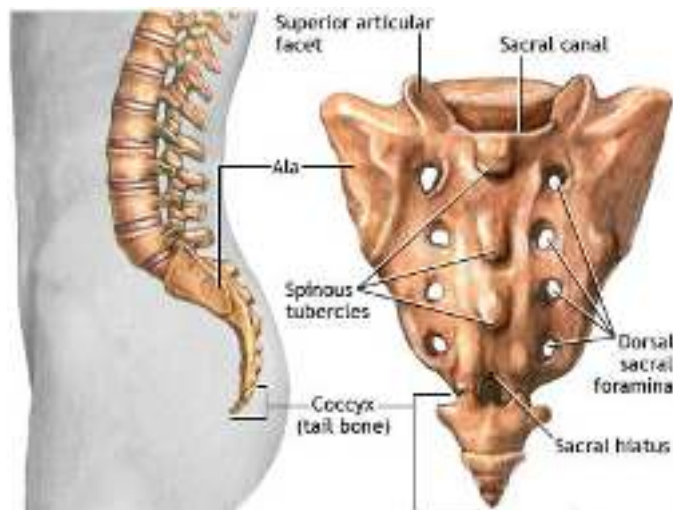
The Thoracic Spine



Vertebra lumbal atau tulang pinggang merupakan bagian dari kolumna vertebralis yang terdiri dari lima ruas tulang dengan ukuran ruasnya lebih besar dibandingkan dengan ruas tulang leher maupun tulang punggung.



Sacrum atau tulang punggung atau vertebra adalah tulang tak beraturan yang membentuk punggung yang mudah digerakkan. terdapat 33 tulang punggung pada manusia, 5 di antaranya bergabung membentuk bagian sacral, dan 4 tulang membentuk tulang ekor (coccyx).





STIKES 'AISYIYAH SURAKARTA

Kampus I : Jl. Ki Hajar Dewantara 10 Kentingan, Jebres, Surakarta

Telp. (0271) 631141-631143

Kampus II : Jl. Kapulogo 03 Pajang Laweyan, Surakarta Telp. (0271) 711270

**FORMAT INSTRUMEN PENJELASAN ANATOMI TERAPAN PADA
WANITA DENGAN DAN TANPA KEHAMILAN**

No.	ASPEK YANG DINILAI	BOBOT	NILAI	
			YA	TIDAK
A	FASE ORIENTASI			
	Fase Persiapan Alat			
1.	Mempersiapkan probandus/diri sendiri	2		
2.	Memberi salam/menyapa probandus	2		
3.	Memperkenalkan diri	2		
4.	Menjelaskan tujuan tindakan	2		
5.	Menjelaskan prosedur	2		
6.	Menanyakan kesiapan probandus	2		
B	FASE KERJA			
1.	Cuci tangan	2		
2.	Mengatur posisi probandus sesuai yang akan diperagakan	2		
3.	Menjelaskan biomekanika vertebra dengan mengaplikasikan pada alat peraga	15		
4.	Memperagakan perubahan anatomi dan biomekanika pada kasus musculoskeletal vertebra	5		
5.	Menjelaskan perubahan anatomi dan biomekanika pada kasus musculoskeletal vertebra	15		

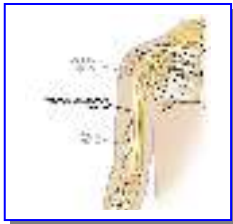6.	Menjelaskan biomekanika vertebra dengan mengaplikasikan pada alat peraga	15		
7.	Cuci tangan	2		
C	FASE TERMINASI			
1.	Melakukan evaluasi	4		
2.	Berpamitan	4		
D	PENAMPILAN SELAMA TINDAKAN			
1.	Ketenangan selama memperagakan dan menjelaskan materi	4		
2.	Penguasaan materi	20		
	JUMLAH	100		

C. Pembelajaran Mata Kuliah:

Mahasiswa mampu menerapkan tentang prinsip-prinsip dan konsep dasar anatomi baik mikro maupun makro untuk memperkuat gambaran dalam aplikasi pada kasus fisioterapi.

D. Indikator

1. Mahasiswa mampu menunjukkan anatomi tubuh menggunakan penamaan anatomi pada vertebra
2. Mahasiswa mampu menjelaskan perbedaan/perubahan anatomi pada vertebra
3. Mahasiswa mampu menganalisa perubahan sistem biomekanika dan pergerakan pada vertebra



PRAKTIKUM 2

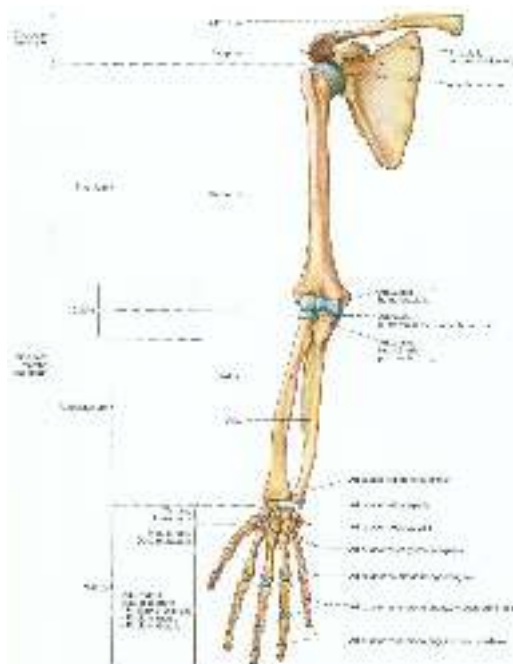
Anatomi terapan dan biomekanika pada ekstremitas atas

A. Capaian Kompetensi :

1. Ketepatan menunjukan anatomi tubuh menggunakan penamaan anatomi pada ekstremitas atas
2. Ketepatan menjelaskan perbedaan/perubahan anatomi pada ekstremitas atas
3. Ketepatan menganalisa perubahan sistem biomekanika dan pergerakan pada ekstremitas atas.

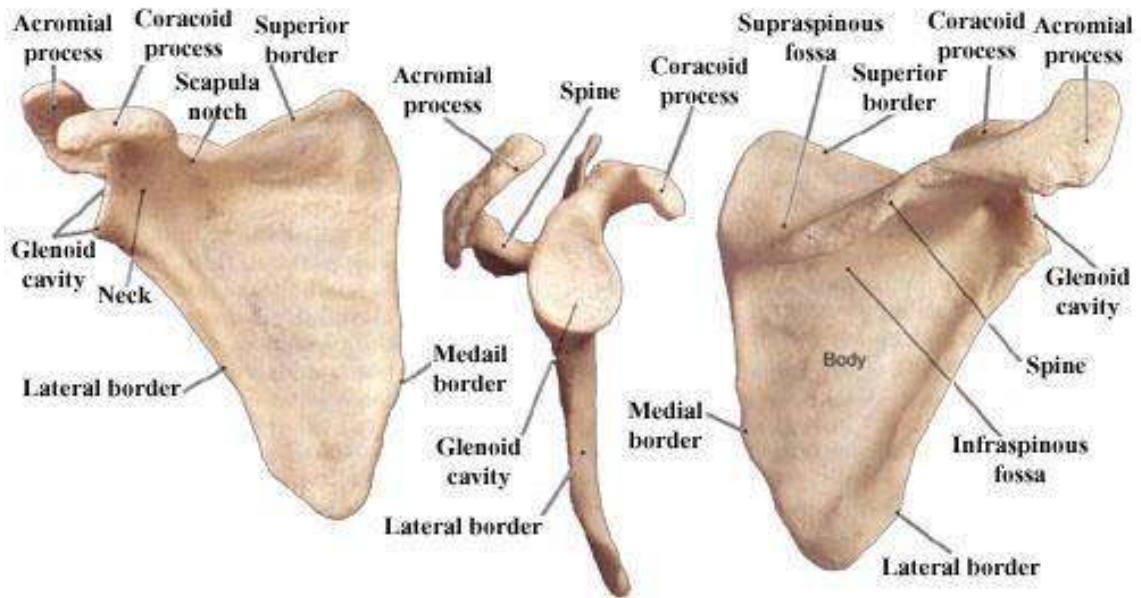
B. Teori

Ekstremitas atas adalah anggota gerak bagian atas tubuh yang terdiri dari beberapa sendi yang dibentuk oleh beberapa tulang. Sendi pada ekstremitas atas terdiri dari shoulder joint, elbow joint, wrist joint complex.



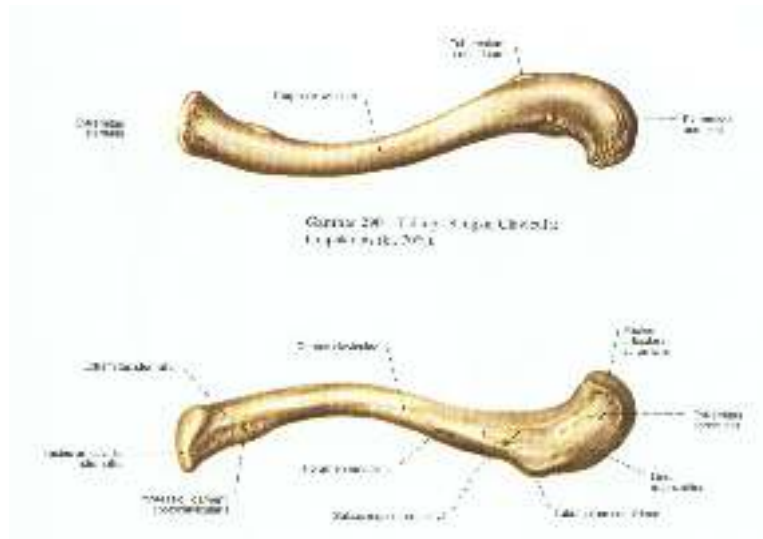
Bagian-bagian Tulang Ekstremitas

1. Tulang Scapula



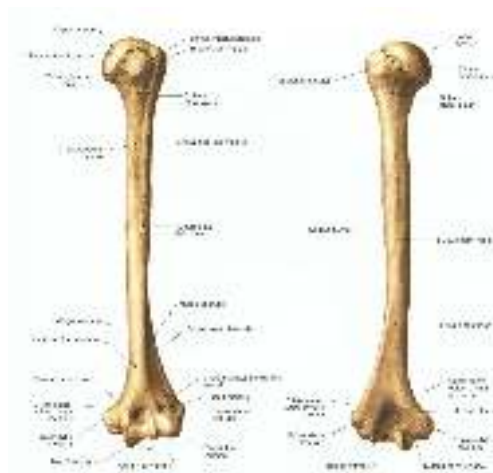Skapula (tulang belikat) terdapat di bagian punggung sebelah luar atas. Di sebelah atasnya mempunyai bagian yang di sebut spina skapula. Sebelah atas bawah spina skapula terdapat dataran melekuk yang di sebut fosa supraskapula dan fosa infraskapula. Ujung dari spina skapula di bagian bahu membentuk taju yang di sebut akromion dan berhubungan dengan klavikula dengan perantara persendian. Di sebelah bawah medial dari akromion terdapat sebuah taju menyerupai paruh burung gagak yang disebut dengan proses korakoid. Di sebelah bawahnya terdapat lekukan tempat kepala sendi yang di sebut cavum glenoid.

2. Tulang Clavicula



Clavicula adalah tulang yang melengkung membentuk bagian anterior dari gelang bahu. Untuk keperluan pemeriksaan dibagian atas batang dan dua ujung. Ujung medial disebut *extremitas sternal* dan membuat sendi dengan sternum. Ujung lateral disebut *extremitas akrominal*, yang bersendi pada proses akrominal dari scapula. Fungsi Clavicula yaitu member kaitan kepada beberapa otot dari leher dan bahu dan dengan demikian bekerja sebagai penompang lengan.

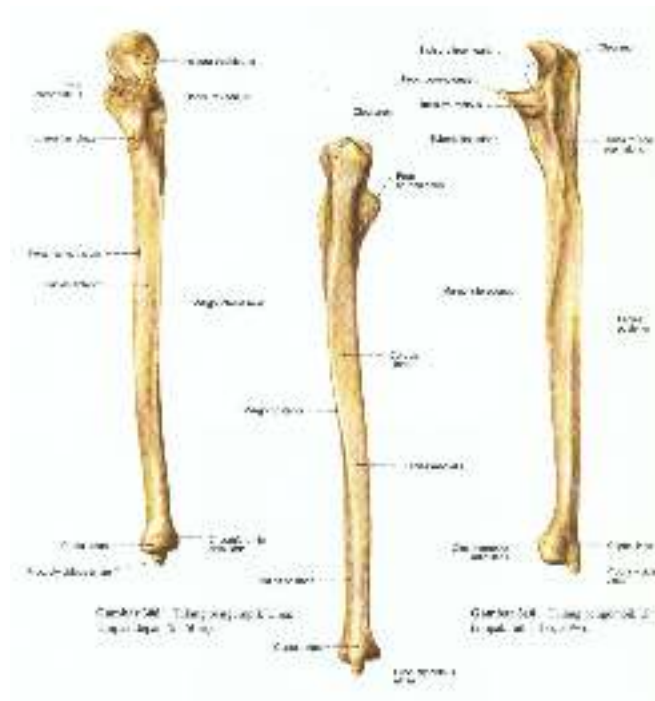3. Tulang Humerus



Humerus (tulang pangkal lengan) mempunyai panjang seperti tongkat. Bagian yang mempunyai hubungan dengan bahu bentuknya bundar membentuk kepala sendi yang di sebut caput humeri. Pada kaput humeri ini terdapat tonjolan yang di sebut tuberculum mayor dan minor. Di sebelah bawah caput humeri

terdapat lekukan yang di sebut columna humeri. Pada bagian bawah terdapat taju (capitulum, epicondilus lateralis dan epicondilus medialis). Di samping itu juga mempunyai lekukan yang disebut fosa coronoid (bagian depan) dan fosa olecrani (bagian belakang).

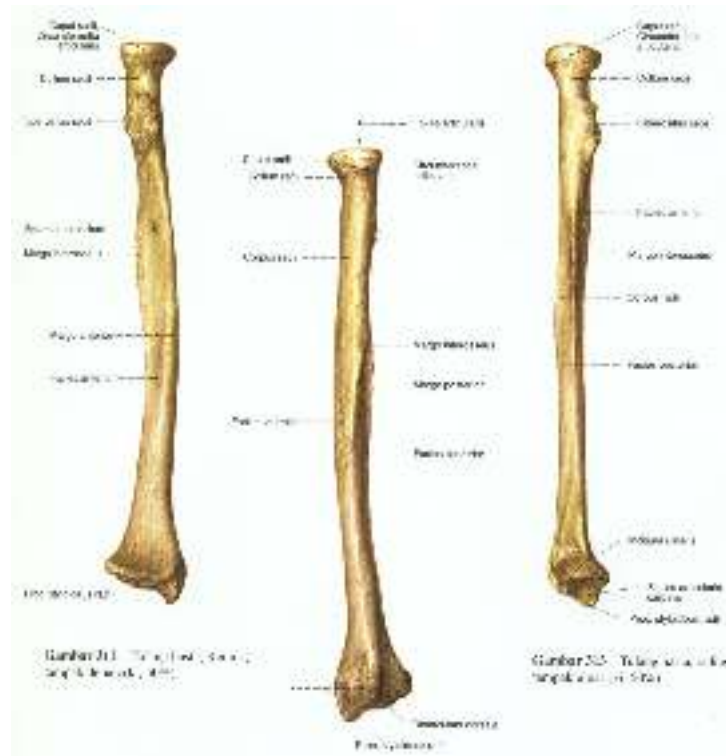4. Tulang Ulna



Ulna adalah sebuah tulang pipa yang mempunyai sebuah batang dan dua ujung. Tulang itu adalah tulang sebelah medial dari lengan bawah dan lebih panjang dari radius. Kepala ulna berada disebelah ujung bawah.

Di daerah proksimal, ulna berartikulasi dengan humerus melalui fossa olecranon (di bagian posterior) dan melalui prosesus coronoid (dengan trochlea pada humerus). Artikulasi ini berbentuk sendi engsel, memungkinkan terjadinya gerak fleksi-ekstensi. Ulna juga berartikulasi dengan radial di sisi lateral. Artikulasi ini berbentuk sendi kisar, memungkinkan terjadinya gerak pronasi-supinasi. Di daerah distal, ulna kembali berartikulasi dengan radial, juga terdapat suatu prosesus yang disebut sebagai prosesus styloid.

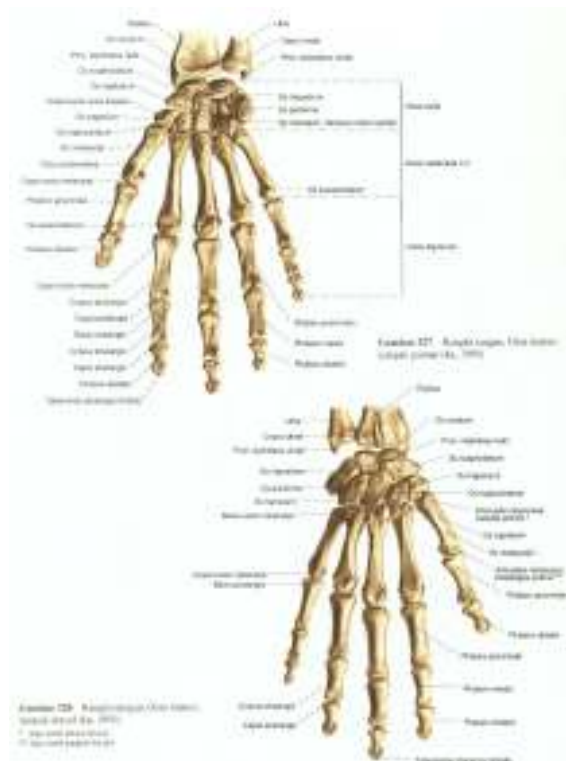
5. Tulang Radius



Radius adalah tulang disisi lateral lengan bawah. Merupakan tulang pipa dengan sebuah batang dan dua ujung dan lebih pendek daripada ulna.

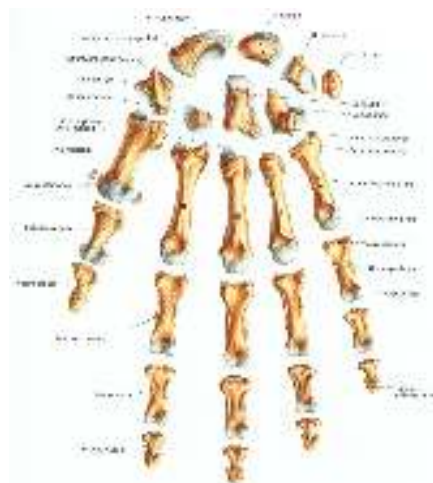
Di daerah proksimal, radius berartikulasi dengan ulna, sehingga memungkinkan terjadinya gerak pronasi-supinasi. Sedangkan di daerah distal, terdapat *prosesus styloid* dan area untuk perlekatan tulang-tulang karpal antara lain tulang *scaphoid* dan *tulang lunate*.

6. Tulang carpal



Tulang carpal terdiri dari 8 tulang pendek yang berartikulasi dengan ujung distal ulna dan radius, dan dengan ujung proksimal dari tulang metacarpal. Antara tulang-tulang carpal tersebut terdapat sendi geser. Kedelapan tulang tersebut adalah *scaphoid*, *lunate*, *triquetrum*, *piriformis*, *trapezium*, *trapezoid*, *capitatum*, dan *hamatum*.

a. Metacarpal



Metakarpal terdiri dari 5 tulang yang terdapat di pergelangan tangan dan bagian proksimalnya berartikulasi dengan bagian distal tulang-tulang karpal. Persendian yang dihasilkan oleh tulang karpal dan metakarpal membuat tangan menjadi sangat fleksibel. Pada ibu jari, sendi pelana yang terdapat antara tulang karpal dan metakarpal memungkinkan ibu jari tersebut melakukan gerakan seperti menyilang telapak tangan dan memungkinkan menjepit/menggenggam sesuatu.

b. Phalang

Falang juga tulang panjang, mempunyai batang dan dua ujung. Batangnya mengecil diarah ujung distal. Terdapat empat belas falang, tiga pada setiap jari dan dua pada ibu jari. Sendi engsel yang terbentuk antara tulang phalangs membuat gerakan tangan menjadi lebih fleksibel terutama untuk menggenggam sesuatu.



STIKES 'AISYIYAH SURAKARTA

Kampus I : Jl. Ki Hajar Dewantara 10 Kentingan, Jebres, Surakarta

Telp. (0271) 631141-631143

Kampus II : Jl. Kapulogo 03 Pajang Laweyan, Surakarta Telp. (0271) 711270

**FORMAT INSTRUMEN PENJELASAN ANATOMI TERAPAN PADA
WANITA DENGAN DAN TANPA KEHAMILAN**

No.	ASPEK YANG DINILAI	BOBOT	NILAI	
			YA	TIDAK
A	FASE ORIENTASI			
	Fase Persiapan Alat			
1.	Mempersiapkan probandus/diri sendiri	2		
2.	Memberi salam/menyapa probandus	2		
3.	Memperkenalkan diri	2		
4.	Menjelaskan tujuan tindakan	2		
5.	Menjelaskan prosedur	2		
6.	Menanyakan kesiapan probandus	2		
B	FASE KERJA			
1.	Cuci tangan	2		
2.	Mengatur posisi probandus sesuai yang akan diperagakan	2		
3.	Menjelaskan biomekanika ekstremitas atas dengan mengaplikasikan pada alat peraga	15		
4.	Memperagakan perubahan anatomi dan biomekanika pada kasus musculoskeletal ekstremitas atas	5		
5.	Menjelaskan perubahan anatomi dan biomekanika	15		

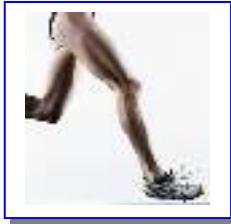	pada kasus musculoskeletal ekstremitas atas			
6.	Menjelaskan biomekanika ekstremitas atas dengan mengaplikasikan pada alat peraga	15		
7.	Cuci tangan	2		
C	FASE TERMINASI			
1.	Melakukan evaluasi	4		
2.	Berpamitan	4		
D	PENAMPILAN SELAMA TINDAKAN			
1.	Ketenangan selama memperagakan dan menjelaskan materi	4		
2.	Penguasaan materi	20		
	JUMLAH	100		

C. Pembelajaran Mata Kuliah:

Mahasiswa mampu menerapkan tentang prinsip-prinsip dan konsep dasar anatomi baik mikro maupun makro untuk memperkuat gambaran dalam aplikasi pada kasus fisioterapi.

D. Indikator

1. Mahasiswa mampu menunjukkan anatomi tubuh menggunakan penamaan anatomi pada ekstremitas atas
2. Mahasiswa mampu menjelaskan perbedaan/perubahan anatomi pada ekstremitas atas
3. Mahasiswa mampu menganalisa perubahan sistem biomekanika dan pergerakan pada ekstremitas atas



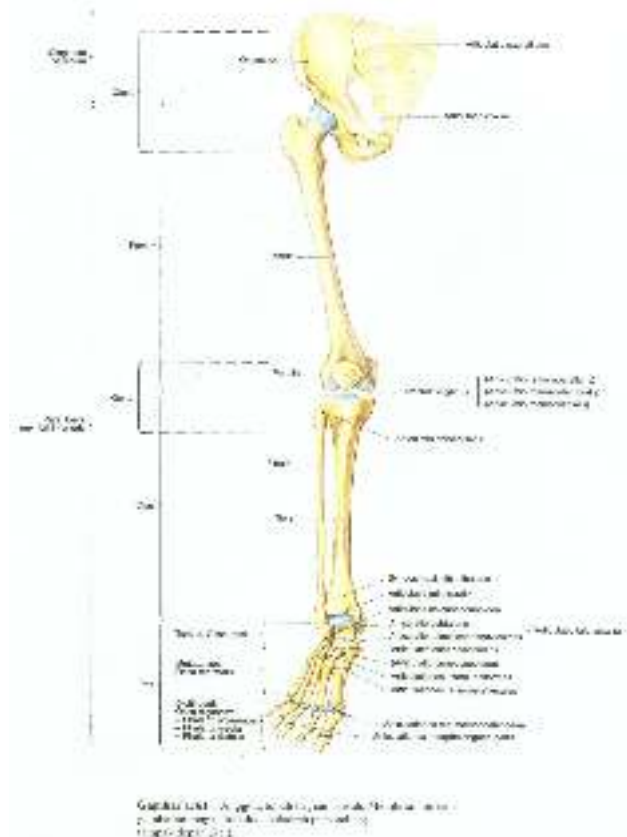
PRAKTIKUM 3

Anatomi terapan dan biomekanika ekstremitas bawah

A. Capaian Kompetensi :

1. Ketepatan menunjukan anatomi tubuh menggunakan penamaan anatomi pada ekstremitas bawah
2. Ketepatan menjelaskan perbedaan/perubahan anatomi pada ekstremitas bawah
3. Ketepatan menganalisa perubahan sistem biomekanika dan pergerakan pada ekstremitas bawah

B. Teori



1. Pelvis

Pelvis terdiri atas sepasang tulang panggul (*hip bone*) yang merupakan tulang pipih. Masing-masing tulang pinggul terdiri atas 3 bagian utama yaitu ilium, pubis dan ischium. Ilium terletak di bagian superior dan membentuk artikulasi dengan vertebra sakrum, ischium terletak di bagian inferior-posterior, dan pubis terletak di bagian inferior-anterior-medial. Bagian ujung ilium disebut sebagai puncak iliac (*iliac crest*). Pertemuan antara pubis dari pinggul kiri dan pinggul kanan disebut simfisis pubis. Terdapat suatu cekungan di bagian pertemuan ilium-ischium-pubis disebut acetabulum, fungsinya adalah untuk artikulasi dengan tulang femur.

2. Femur

Femur merupakan tulang betis, yang di bagian proksimal berartikulasi dengan pelvis dan dibagian distal berartikulasi dengan tibia melalui condyles. Di daerah proksimal terdapat prosesus yang disebut trochanter mayor dan trochanter minor, dihubungkan oleh garis intertrochanteric. Di bagian distal anterior terdapat condyle lateral dan condyle medial untuk artikulasi dengan tibia, serta permukaan untuk tulang patella. Di bagian distal posterior terdapat fossa intercondylar.

3. Tibia

Tibia merupakan tulang tungkai bawah yang letaknya lebih medial dibanding dengan fibula. Di bagian proksimal, tibia memiliki condyle medial dan lateral di mana keduanya merupakan facies untuk artikulasi dengan condyle femur. Terdapat juga facies untuk berartikulasi dengan kepala fibula di sisi lateral. Selain itu, tibia memiliki tuberositas untuk perlekatan ligamen. Di daerah distal tibia membentuk artikulasi dengan tulang-tulang tarsal dan malleolus medial.

4. Fibula

Fibula merupakan tulang tungkai bawah yang letaknya lebih lateral dibanding dengan tibia. Di bagian proksimal, fibula berartikulasi dengan tibia. Sedangkan di bagian distal, fibula membentuk malleolus lateral dan facies untuk artikulasi dengan tulang-tulang tarsal.

5. Tarsal

Tarsal merupakan 7 tulang yang membentuk artikulasi dengan fibula dan tibia di proksimal dan dengan metatarsal di distal. Terdapat 7 tulang tarsal, yaitu calcaneus, talus, cuboid, navicular, dan cuneiform (1, 2, 3). Calcaneus berperan sebagai tulang penyanggah berdiri.

6. Metatarsal

Metatarsal merupakan 5 tulang yang berartikulasi dengan tarsal di proksimal dan dengan tulang phalangs di distal. Khusus di tulang metatarsal 1 (ibu jari) terdapat 2 tulang sesamoid.

7. Phalangs

Phalangs merupakan tulang jari-jari kaki. Terdapat 2 tulang phalangs di ibu jari dan 3 phalangs di masing-masing jari sisanya. Karena tidak ada sendi pelana di ibu jari kaki, menyebabkan jari tersebut tidak sefleksibel ibu jari tangan.



STIKES 'AISYIYAH SURAKARTA

Kampus I : Jl. Ki Hajar Dewantara 10 Kentingan, Jebres, Surakarta

Telp. (0271) 631141-631143

Kampus II : Jl. Kapulogo 03 Pajang Laweyan, Surakarta Telp. (0271) 711270

**FORMAT INSTRUMEN PENJELASAN ANATOMI TERAPAN PADA
WANITA DENGAN DAN TANPA KEHAMILAN**

No.	ASPEK YANG DINILAI	BOBOT	NILAI	
			YA	TIDAK
A	FASE ORIENTASI			
	Fase Persiapan Alat			
1.	Mempersiapkan probandus/diri sendiri	2		
2.	Memberi salam/menyapa probandus	2		
3.	Memperkenalkan diri	2		
4.	Menjelaskan tujuan tindakan	2		
5.	Menjelaskan prosedur	2		
6.	Menanyakan kesiapan probandus	2		
B	FASE KERJA			
1.	Cuci tangan	2		
2.	Mengatur posisi probandus sesuai yang akan diperagakan	2		
3.	Menjelaskan bagian-bagian anatomi ekstremitas bawah dengan mengaplikasikan pada alat peraga	15		
4.	Menjelaskan biomekanika ekstremitas bawah dengan mengaplikasikan pada alat peraga	5		
5.	Memperagakan perubahan anatomi dan biomekanika pada kasus musculoskeletal	15		

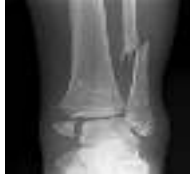	ekstremitas bawah			
6.	Menjelaskan perubahan anatomi dan biomekanika pada kasus musculoskeletal ekstremitas bawah	15		
7.	Cuci tangan	2		
C	FASE TERMINASI			
1.	Melakukan evaluasi	4		
2.	Berpamitan	4		
D	PENAMPILAN SELAMA TINDAKAN			
1.	Ketenangan selama memperagakan dan menjelaskan materi	4		
2.	Penguasaan materi	20		
	JUMLAH	100		

C. Pembelajaran Mata Kuliah:

Mahasiswa mampu menerapkan tentang prinsip-prinsip dan konsep dasar anatomi baik mikro maupun makro untuk memperkuat gambaran dalam aplikasi pada kasus fisioterapi.

D. Indikator

1. Mahasiswa mampu menunjukan anatomi tubuh menggunakan penamaan anatomi pada ekstremitas bawah
2. Mahasiswa mampu menjelaskan perbedaan/perubahan anatomi pada ekstremitas bawah
3. Mahasiswa mampu menganalisa perubahan sistem biomekanika dan pergerakan pada ekstremitas bawah



PRAKTIKUM 4

Proses fisioterapi pada kasus fraktur

A. Capaian Kompetensi :

1. Ketepatan menunjukan definisi fraktur
2. Ketepatan menjelaskan perbedaan/perubahan anatomi pada fraktur
3. Ketepatan menganalisa perubahan sistem yang terjadi pada fraktur

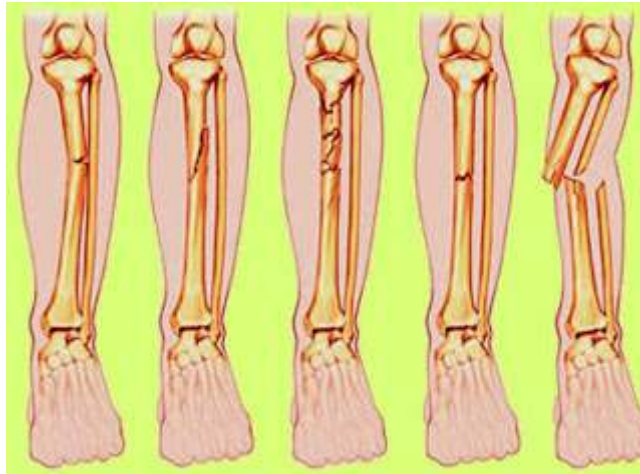
B. Teori

1. Definisi

Fraktur adalah suatu keadaan dimana terjadi pemutusan hubungan antara elemen-elemen tulang (discontinuitas), baik secara komplit maupun tidak komplit.

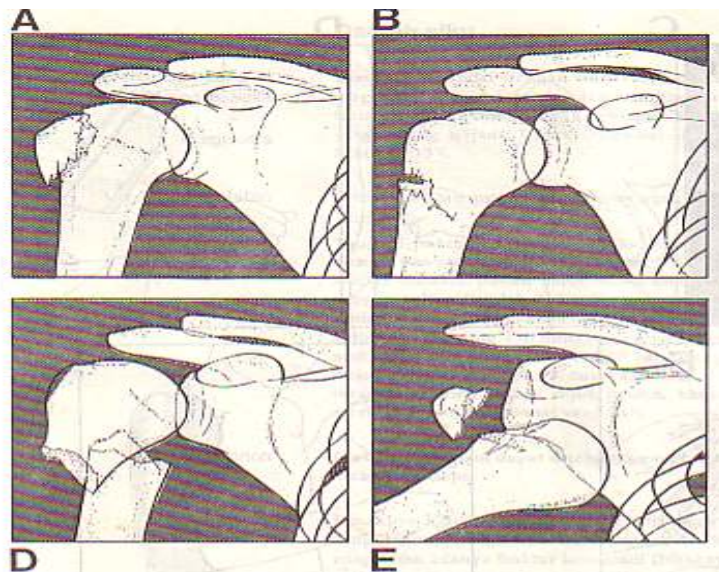
2. Jenis – jenis fraktur

- a) Tipe/bentuk garis patahan
 - Greenstick
 - Hairline
 - Spiral
 - Oblique
 - Transfers
 - Longitudinal



b) Hubungan antar fragmen

- Avulsi
- Dislokasi
- Impaksi
- Overlapping
- Angulasi



c) Lokasi perpatahan

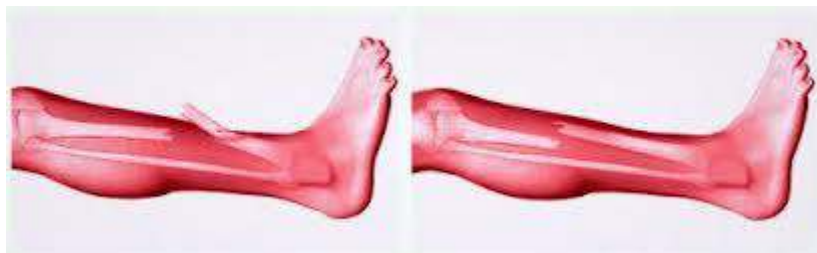- 1/3 proksimal, 1/3 medial, 1/3 distal
- Metafisis, diaphisys dan epiphysis
- Level vertebra
- Nomenklatur/anatomis tulang

d) Komplikasi

- Complicated
- Non complicated
- Extra/intra articular (involve joint fracture)

e) Hubungan dengan dunia luar

- Fraktur terbuka
- Fraktur tertutup

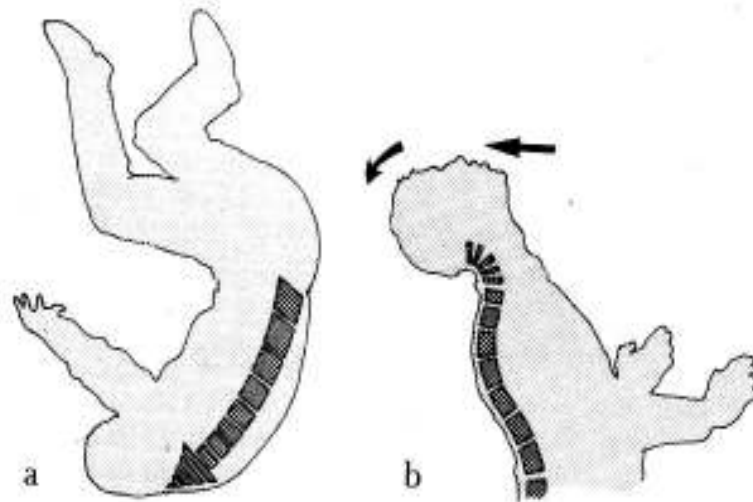


f) Berat ringannya patah

- Crush/comminuted
- Simple (unilateral)
- Double (bilateral)
- Multiple fracture (>2 fragment)

g) Mekanisme kajadian

- Compresi
- Rotasi
- Bumper
- Whyplas



3. Pemeriksaan fraktur

- Radiologi
- Inspeksi
- Kondisi umum pasien

4. Penanganan medis fraktur

- Konservatif
 - Gips (spalk)
 - Traksi (skin traksi dan skeletal traksi)
 - Splinting (balutan)
- Operatif
 - Open Reduksi Internal Fiksasi (ORIF)
 - Open Reduksi Externak Fiksasi (OREF)
 - Arthropasty
 - Ampute
 - Tendon lengthening
 - Arthodesis
 - Corection
 - Remofal of implan

5. Diagnosa fisioterapi pada fraktur

- Impairment
 - Nyeri (sifat dan lokasi)
 - Keterbatasan lingkup gerak sendi
 - Penurunan kekuatan otot
 - Potensi atrofi otot
 - Potensi kontraktur
- Functional limitation
 - Keterbatasan aktivitas

6. Program fisioterapi

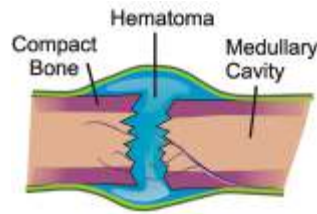
- Jangka pendek
Ditujukan untuk menangani impairment
- Jangka panjang
Ditujukan untuk functional limitation

7. Teknologi intervensi fisioterapi

- Pemilihan/penentuan modalitas
Alternatif → terpilih (praktis, aplikatif dan evaluatif)
- Pemilihan/penentuan teknik pelaksanaan
Tingkat derajat aktualitas patologis pasien
- Penentuan dosis latihan
Kondisi umum saat intervensi
- Penentuan pengulangan terapi dan home program
Evaluasi hasil terapi

8. Fase bone healing

- Fase inflamasi

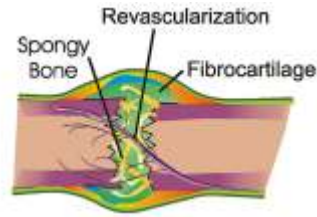


Tahap inflamasi berlangsung beberapa hari dan hilang dengan berkurangnya pembengkakan dan nyeri. Terjadi perdarahan dalam jaringan yang cidera dan pembentukan hematoma di tempat patah tulang. Ujung fragmen tulang mengalami devitalisasi karena terputusnya pasokan darah terjadi hipoksia dan inflamasi yang menginduksi ekspresi gen dan mempromosikan pembelahan sel dan migrasi menuju tempat fraktur untuk memulai penyembuhan. Produksi atau pelepasan dari faktor pertumbuhan spesifik, Sitokin, dapat membuat kondisi mikro yang sesuai untuk :

- (1) Menstimulasi pembentukan periosteal *osteoblast* dan osifikasi intra membran pada tempat fraktur,
- (2) Menstimulasi pembelahan sel dan migrasi menuju tempat fraktur, dan
- (3) Menstimulasi kondrosit untuk berdiferensiasi pada kalus lunak dengan osifikasi endokondral yang mengiringinya.

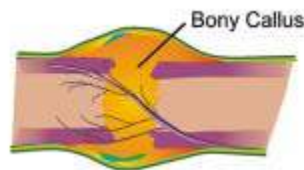
Berkumpulnya darah pada fase hematoma awalnya diduga akibat robekan pembuluh darah lokal yang terfokus pada suatu tempat tertentu. Namun pada perkembangan selanjutnya hematoma bukan hanya disebabkan oleh robekan pembuluh darah tetapi juga berperan faktor-faktor inflamasi yang menimbulkan kondisi pembengkakan lokal. Waktu terjadinya proses ini dimulai saat fraktur terjadi sampai 2 – 3 minggu.

- Fase proliferasi



Kira-kira 5 hari hematoma akan mengalami organisasi, terbentuk benang-benang fibrin dalam jendolan darah, membentuk jaringan untuk revaskularisasi, dan invasi *fibroblast* dan *osteoblast*. *Fibroblast* dan *osteoblast* (berkembang dari osteosit, sel endotel, dan sel periosteum) akan menghasilkan kolagen dan proteoglikan sebagai matriks kolagen pada patahan tulang. Terbentuk jaringan ikat fibrous dan tulang rawan (osteoid). Dari periosteum, tampak pertumbuhan melingkar. Kalus tulang rawan tersebut dirangsang oleh gerakan mikro minimal pada tempat patah tulang. Tetapi gerakan yang berlebihan akan merusak struktur kalus. Tulang yang sedang aktif tumbuh menunjukkan potensial elektronegatif. Pada fase ini dimulai pada minggu ke 2 – 3 setelah terjadinya fraktur dan berakhir pada minggu ke 4 – 8.

- Fase kalsifikasi



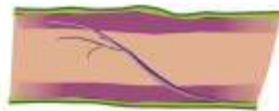
Merupakan fase lanjutan dari fase hematoma dan proliferasi mulai terbentuk jaringan tulang yakni jaringan tulang kondrosit yang mulai tumbuh atau umumnya disebut sebagai jaringan tulang rawan. Sebenarnya tulang rawan ini masih dibagi lagi menjadi tulang *lamellar* dan *wovenbone*. Pertumbuhan jaringan berlanjut dan lingkaran tulang rawan tumbuh mencapai sisi lain sampai celah sudah terhubung. Fragmen patahan tulang digabungkan dengan jaringan

fibrous, tulang rawan, dan tulang serat matur. Bentuk kalus dan volume dibutuhkan untuk menghubungkan efek secara langsung berhubungan dengan jumlah kerusakan dan pergeseran tulang. Perlu waktu tiga sampai empat minggu agar fragmen tulang tergabung dalam tulang rawan atau jaringan fibrous. Secara klinis fragmen tulang tidak bisa lagi digerakkan. Regulasi dari pembentukan kalus selama masa perbaikan fraktur dimediasi oleh ekspresi dari faktor-faktor pertumbuhan. Salah satu faktor yang paling dominan dari sekian banyak faktor pertumbuhan adalah **Transforming Growth Factor-Beta 1 (TGF- β 1)** yang menunjukkan keterlibatannya dalam pengaturan differensiasi dari *osteoblast* dan produksi matriks ekstra seluler. Faktor lain yaitu: **Vascular Endothelial Growth Factor (VEGF)** yang berperan penting pada proses angiogenesis selama penyembuhan fraktur.

- Fase konsolidasi

Dengan aktifitas *osteoklast* dan *osteoblast* yang terus menerus, tulang yang *immature (woven bone)* diubah menjadi *mature (lamellar bone)*. Keadaan tulang ini menjadi lebih kuat sehingga *osteoklast* dapat menembus jaringan debris pada daerah fraktur dan diikuti *osteoblast* yang akan mengisi celah di antara fragmen dengan tulang yang baru. Proses ini berjalan perlahan-lahan selama beberapa bulan sebelum tulang cukup kuat untuk menerima beban yang normal.

- Fase remodeling



Fraktur telah dihubungkan dengan selubung tulang yang kuat dengan bentuk yang berbeda dengan tulang normal. Dalam waktu berbulan-bulan bahkan bertahun-tahun terjadi proses pembentukan dan

penyerapan tulang yang terus menerus *lamella* yang tebal akan terbentuk pada sisi dengan tekanan yang tinggi. Rongga *medulla* akan terbentuk kembali dan diameter tulang kembali pada ukuran semula. Akhirnya tulang akan kembali mendekati bentuk semulanya, terutama pada anak-anak. Pada keadaan ini tulang telah sembuh secara klinis dan radiologi.



STIKES 'AISYIYAH SURAKARTA

Kampus I : Jl. Ki Hajar Dewantara 10 Kentingan, Jebres, Surakarta

Telp. (0271) 631141-631143

Kampus II : Jl. Kapulogo 03 Pajang Laweyan, Surakarta Telp. (0271) 711270

**FORMAT INSTRUMEN PENJELASAN ANATOMI TERAPAN PADA
WANITA DENGAN DAN TANPA KEHAMILAN**

No.	ASPEK YANG DINILAI	BOBOT	NILAI	
			YA	TIDAK
A	FASE ORIENTASI			
	Fase Persiapan Alat			
1.	Mempersiapkan probandus/diri sendiri	2		
2.	Memberi salam/menyapa probandus	2		
3.	Memperkenalkan diri	2		
4.	Menjelaskan tujuan tindakan	2		
5.	Menjelaskan prosedur	2		
6.	Menanyakan kesiapan probandus	2		
B	FASE KERJA			
1.	Cuci tangan	2		
2.	Mengatur posisi probandus sesuai yang akan diperagakan	2		
3.	Menjelaskan definisi dengan mengaplikasikan pada alat peraga	15		
4.	Menjelaskan jenis dan bentuk dengan mengaplikasikan pada alat peraga	5		
5.	Memperagakan pemeriksaan dan manajemen penanganan fraktur	15		

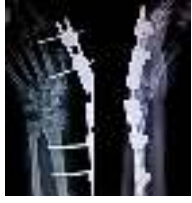6.	Menjelaskan fase pemulihan pada fraktur (bone healing)	15		
7.	Cuci tangan	2		
C	FASE TERMINASI			
1.	Melakukan evaluasi	4		
2.	Berpamitan	4		
D	PENAMPILAN SELAMA TINDAKAN			
1.	Ketenangan selama memperagakan dan menjelaskan materi	4		
2.	Penguasaan materi	20		
	JUMLAH	100		

C. Pembelajaran Mata Kuliah:

Mahasiswa mampu menerapkan tentang prinsip-prinsip dan konsep dasar anatomi baik mikro maupun makro untuk memperkuat gambaran dalam aplikasi pada kasus fisioterapi.

D. Indikator

1. Mahasiswa mampu menunjukkan definisi fraktur
2. Mahasiswa mampu menjelaskan perbedaan/perubahan anatomi pada fraktur
3. Mahasiswa mampu menganalisa perubahan sistem yang terjadi pada fraktur



PRAKTIKUM 5

Alat fiksasi pada manajemen fraktur

A. Capaian Kompetensi :

1. Ketepatan menunjukan jenis alat fiksasi pada kasus fraktur.
2. Ketepatan menjelaskan pemilihan dan penggunaan alat fiksasi pada kasus fraktur.
3. Ketepatan menganalisa perubahan sistem yang terjadi setelah penggunaan alat fiksasi pada kasus fraktur.

B. Teori

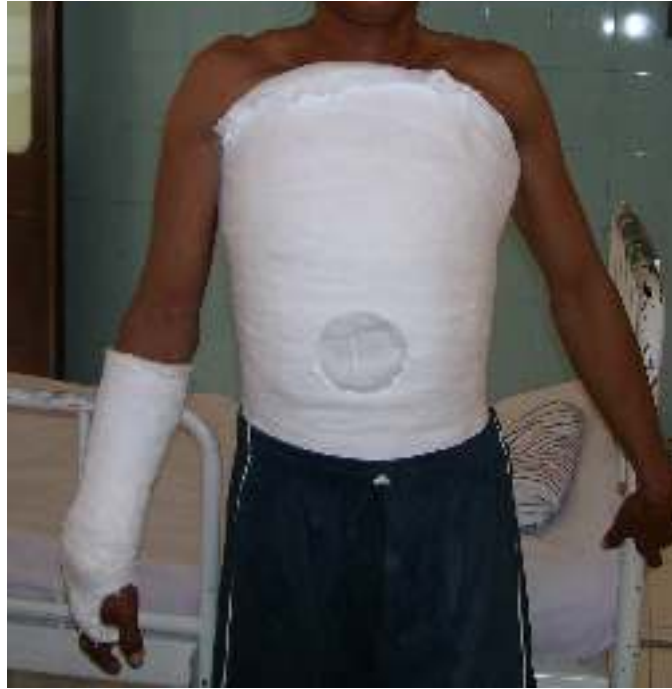1. Konservatif
 - Spalk



Spalk dapat digunakan pada pertolongan pertama saat terjadi fraktur, tujuannya adalah memberikan fiksasi pada lokasi fraktur sehingga kondisi bisa dijaga untuk tidak menjadi lebih parah, pada

prinsipnya pemasangan spalk harus melewati persendian yang berada di bagian proksimal dan bagian distal lokasi fraktur.

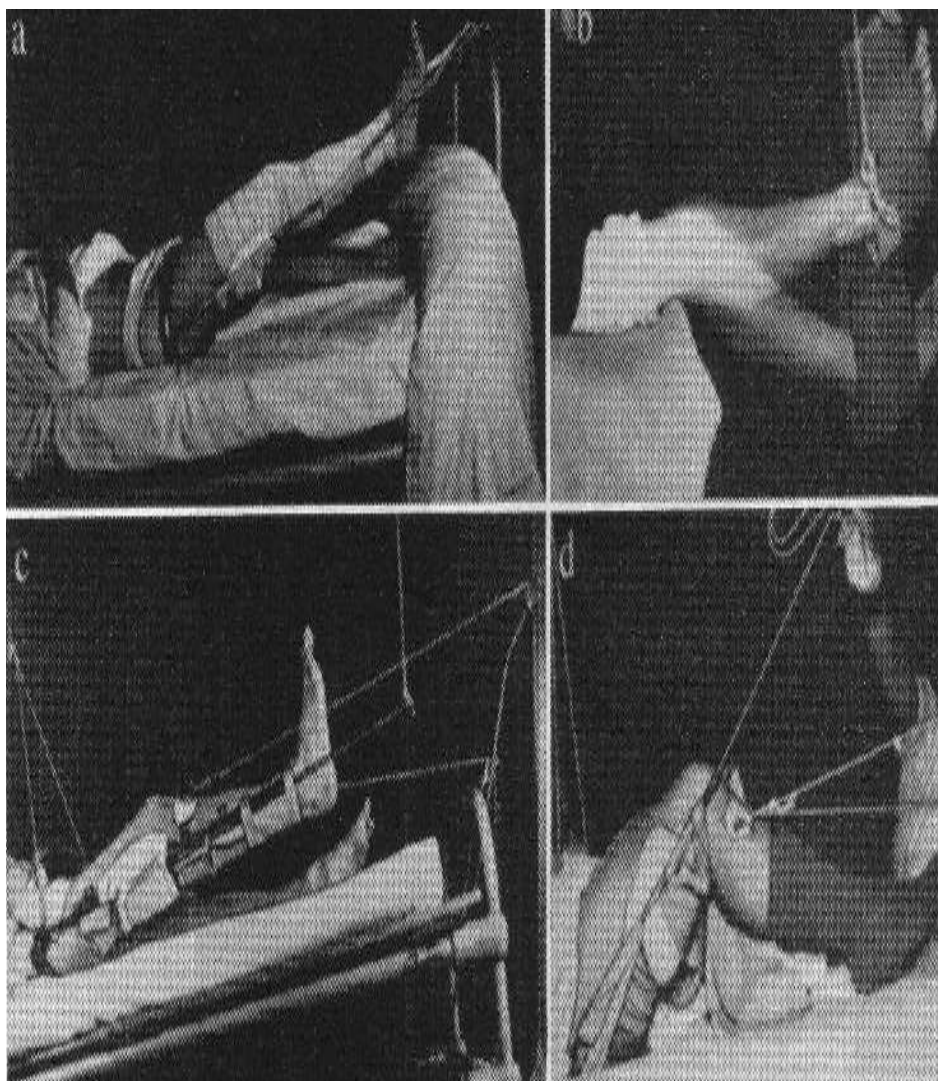
- Gips



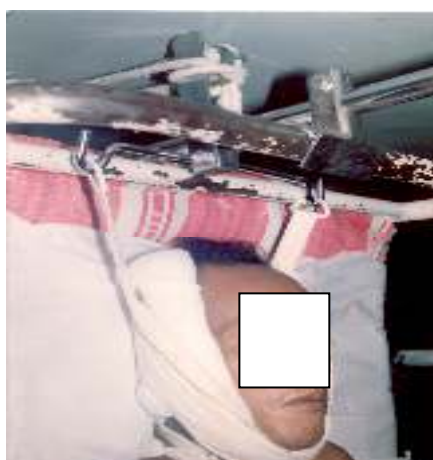
Prinsip gips:

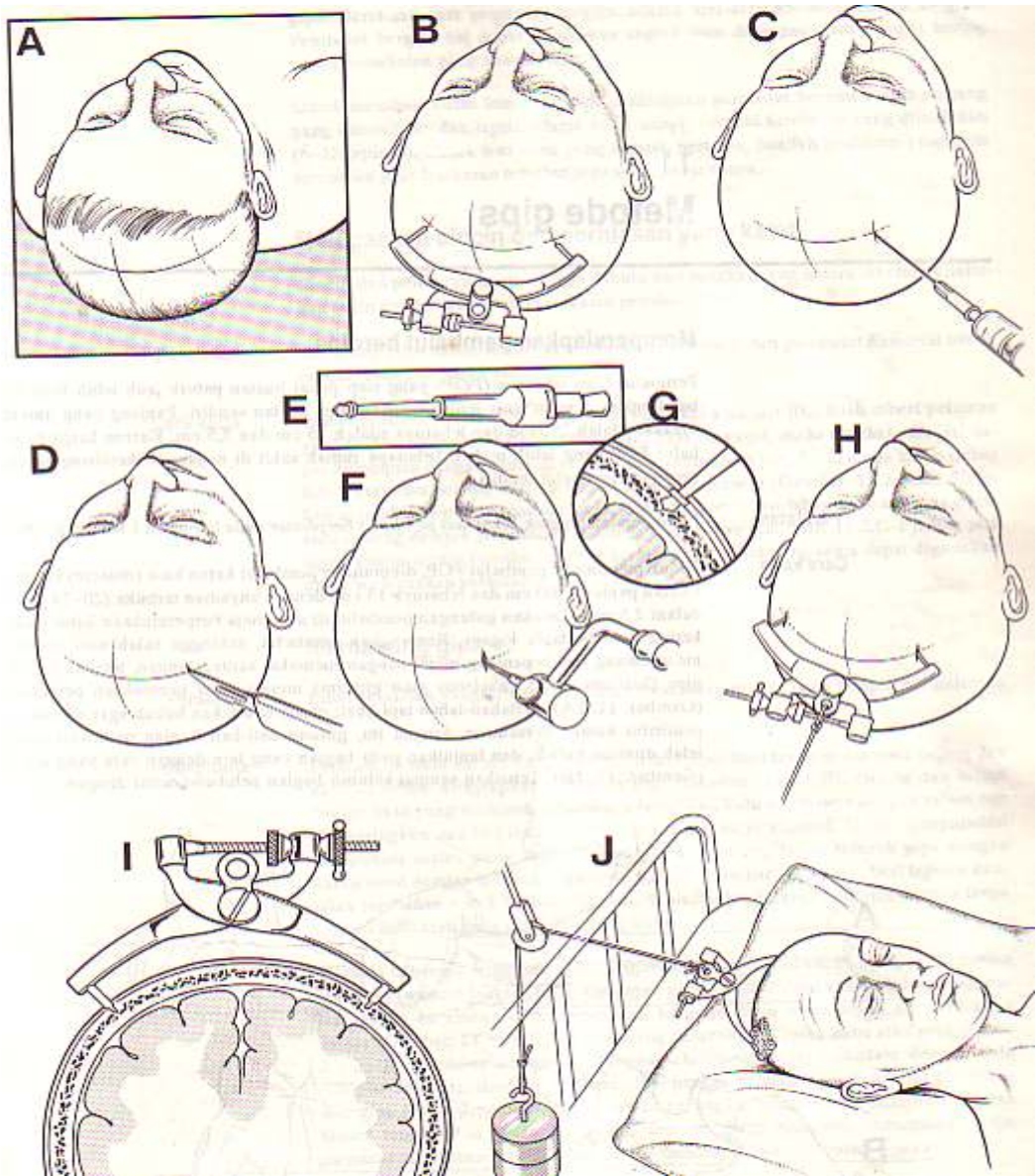
- Hanya untuk kondisi fraktur ringan (simple dan kondisi kontra indikasi bedah)
- Awali observasi luka terbuka (separuh gips kemudian sirkuler)
- Harus melewati satu sendi di sisi proksimal dan satu sendi di sisi distal
- Tidak untuk aktivitas selama proses penyambungan
- Untuk mengurangi nyeri dan mencegah adanya komplikasi

- Skin traksi

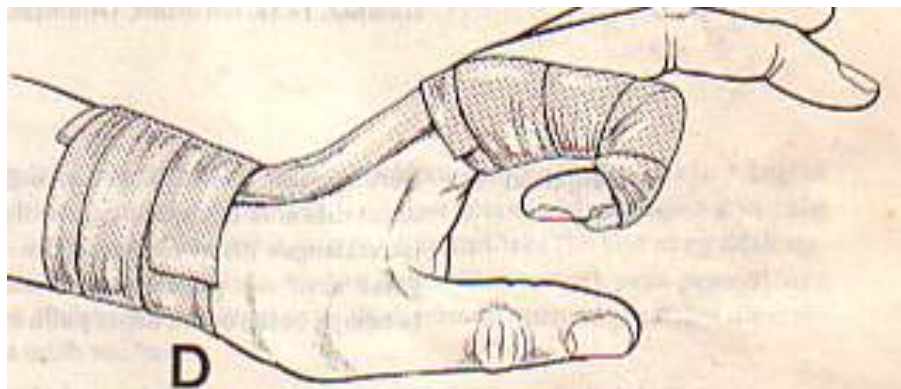


- Skeletal Traksi





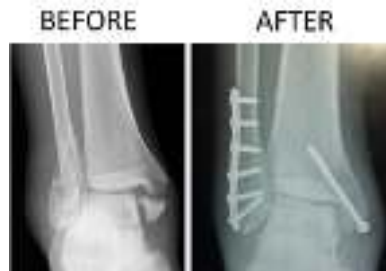- Splinting (balutan)



2. Operatif

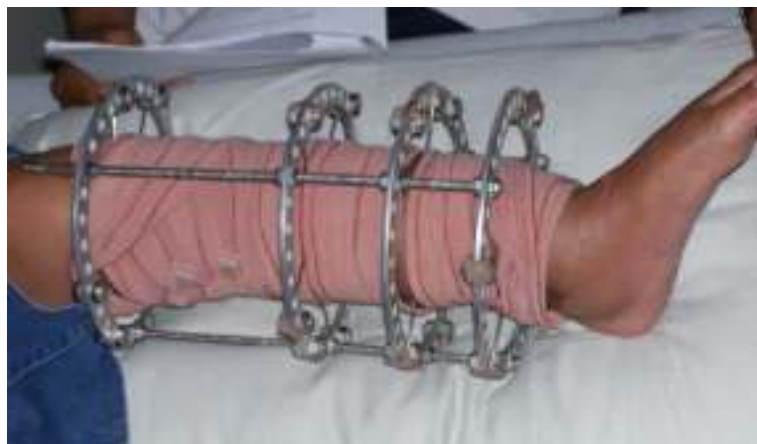- Open Reduksi Internal Fiksasi (ORIF)

Adalah penganan fraktur dengan melakukan tindakan operasi dan fiksasi yang digunakan berada di dalam tubuh, seperti plate, screw, wire, dan intramedula nail.



- Open Reduksi Externak Fiksasi (OREF)

Adalah penganan fraktur dengan melakukan tindakan operasi dan fiksasi yang digunakan berada di luar tubuh, seperti ilizarov.





STIKES 'AISYIYAH SURAKARTA

Kampus I : Jl. Ki Hajar Dewantara 10 Kentingan, Jebres, Surakarta

Telp. (0271) 631141-631143

Kampus II : Jl. Kapulogo 03 Pajang Laweyan, Surakarta Telp. (0271) 711270

**FORMAT INSTRUMEN PENJELASAN ANATOMI TERAPAN PADA
WANITA DENGAN DAN TANPA KEHAMILAN**

No.	ASPEK YANG DINILAI	BOBOT	NILAI	
			YA	TIDAK
A	FASE ORIENTASI			
	Fase Persiapan Alat			
1.	Mempersiapkan probandus/diri sendiri	2		
2.	Memberi salam/menyapa probandus	2		
3.	Memperkenalkan diri	2		
4.	Menjelaskan tujuan tindakan	2		
5.	Menjelaskan prosedur	2		
6.	Menanyakan kesiapan probandus	2		
B	FASE KERJA			
1.	Cuci tangan	2		
2.	Mengatur posisi probandus sesuai yang akan diperagakan	2		
3.	Menjelaskan jenis alat fiksasi fraktur dengan mengaplikasikan pada alat peraga	15		
4.	Menjelaskan fungsi setiap alat fiksasi fraktur dengan mengaplikasikan pada alat peraga	5		
5.	Memperagakan pemasangan alat fiksasi fraktur dengan mengaplikasikan langsung ke probanndus	15		

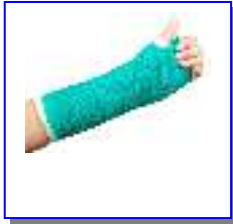6.	Menjelaskan indikasi dan kontra indikasi pemasangan alat fiksasi fraktur dengan mengaplikasikan langsung ke probandus	15		
7.	Cuci tangan	2		
C	FASE TERMINASI			
1.	Melakukan evaluasi	4		
2.	Berpamitan	4		
D	PENAMPILAN SELAMA TINDAKAN			
1.	Ketenangan selama memperagakan dan menjelaskan materi	4		
2.	Penguasaan materi	20		
	JUMLAH	100		

C. Pembelajaran Mata Kuliah:

Mahasiswa mampu menerapkan tentang prinsip-prinsip dan konsep dasar anatomi baik mikro maupun makro untuk memperkuat gambaran dalam aplikasi pada kasus fisioterapi.

D. Indikator

1. Mahasiswa mampu menunjukkan jenis alat fiksasi pada kasus fraktur.
2. Mahasiswa mampu menjelaskan pemilihan dan penggunaan alat fiksasi pada kasus fraktur.
3. Mahasiswa mampu menganalisa perubahan sistem yang terjadi setelah penggunaan alat fiksasi pada kasus fraktur



PRAKTIKUM 6

Pemasangan gips

A. Capaian Kompetensi :

1. Ketepatan menunjukan jenis gips
2. Ketepatan menjelaskan prosedur pemasangan gips
3. Ketepatan menganalisa perubahan yang terdaji sebelum dan sesudah pemasangan gips.

B. Teori

1. Definisi

Gips merupakan tindakan penanganan fraktur non operatif, fiksasi berada pada external tubuh. Pada dasarnya prinsip penanganan fraktur dengan menggunakan gips adalah :

- Reduksi/reposisi
- Fiksasi/imobilisasi
- Fisioterapi/rehabilitasi

2. Prinsip gips:

- Hanya untuk kondisi fraktur ringan (simple dan kondisi kontra indikasi bedah)
- Awali observasi luka terbuka (separuh gips kemudian sirkuler)
- Harus melewati satu sendi di sisi proksimal dan satu sendi di sisi distal
- Tidak untuk aktivitas selama proses penyambungan
- Untuk mengurangi nyeri dan mencegah adanya komplikasi

3. Bahan Gips

- Baskom

- Handuk
- Gips sona



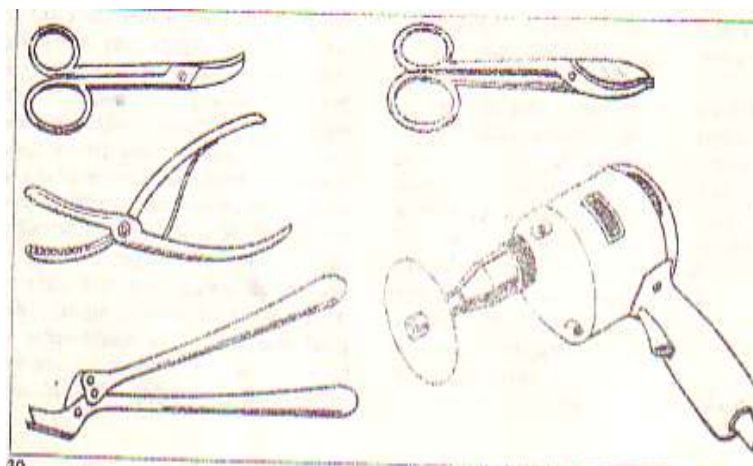
- Mitela



- Soft band/ kapas lemak



- Gips set



- Alas

- Bandage




4. Prosedur gips

Spalk/sirkuler

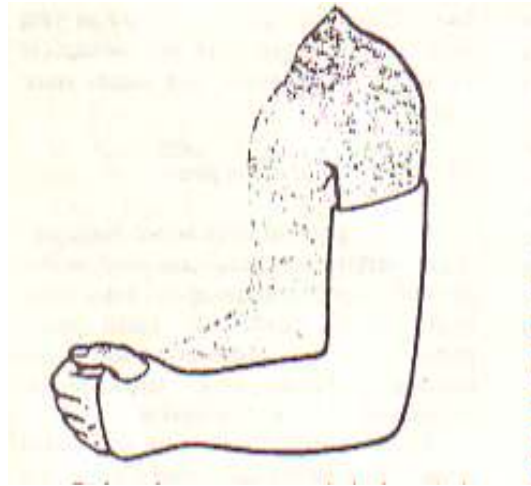
- Persiapan alat dan bahan
- Pemeriksaan daerah yang akan di gips
 - Bentuk patahan dan luka terbuka
 - Ukur panjang extremitas

5. Jenis gips

- Spalk / posterior slab / back slab



- Sirculare



6. Intervensi fisioterapi saat pemasangan gips
 - Latihan aktif yang tidak di gips
 - Elevasi dan proximal heating
 - Latihan kontraksi isometric untuk otot-otot yang di balut gips
7. Advise gips
 - Tidak untuk melakukan aktivitas
 - Jaga kebersihan dan usahakan tidak basah
 - Jangan di tusuk-tusuk
 - Jika terasa panas, terdapat alergi dan sesak segera buka gips
 - Kontrol setelah 4-8 minggu
 - Ingat tanggal pemasangan
8. Intervensi fisioterapi pasca gips
 - Elastis kulit (bersihkan dan lakukan superfisial heating)
 - Lakukan latihan gerak dasar secara perlahan (relaxed passive movement)
 - Penambahan LGS (force passive movement)
 - Penguatan otot dan pencegahan atrofi (strengthening dan latihan beban)



STIKES 'AISYIYAH SURAKARTA

Kampus I : Jl. Ki Hajar Dewantara 10 Kentingan, Jebres, Surakarta

Telp. (0271) 631141-631143

Kampus II : Jl. Kapulogo 03 Pajang Laweyan, Surakarta Telp. (0271) 711270

**FORMAT INSTRUMEN PENJELASAN ANATOMI TERAPAN PADA
WANITA DENGAN DAN TANPA KEHAMILAN**

No.	ASPEK YANG DINILAI	BOBOT	NILAI	
			YA	TIDAK
A	FASE ORIENTASI			
	Fase Persiapan Alat			
1.	Mempersiapkan probandus/diri sendiri	2		
2.	Memberi salam/menyapa probandus	2		
3.	Memperkenalkan diri	2		
4.	Menjelaskan tujuan tindakan	2		
5.	Menjelaskan prosedur	2		
6.	Menanyakan kesiapan probandus	2		
B	FASE KERJA			
1.	Cuci tangan	2		
2.	Mengatur posisi probandus sesuai yang akan diperagakan	2		
3.	Menjelaskan jenis gips dengan mengaplikasikan pada alat peraga	15		
4.	Menjelaskan indikasi dan kontraindikasi pemasangan gips dengan mengaplikasikan pada alat peraga	5		
5.	Memperagakan pemasangan gips dengan	15		

	mengaplikasikan langsung ke probandus			
6.	Memperagakan tindakan fisioterapi pada pasien dengan pemasangan gips dan pasien pasca pemasangan gips dengan mengaplikasikan langsung ke probandus	15		
7.	Cuci tangan	2		
C	FASE TERMINASI			
1.	Melakukan evaluasi	4		
2.	Berpamitan	4		
D	PENAMPILAN SELAMA TINDAKAN			
1.	Ketenangan selama memperagakan dan menjelaskan materi	4		
2.	Penguasaan materi	20		
	JUMLAH	100		

C. Pembelajaran Mata Kuliah:

Mahasiswa mampu menerapkan tentang prinsip-prinsip dan konsep dasar anatomi baik mikro maupun makro untuk memperkuat gambaran dalam aplikasi pada kasus fisioterapi.

D. Indikator

1. Mahasiswa mampu menunjukkan jenis gips
2. Mahasiswa mampu menjelaskan prosedur pemasangan gips
3. Mahasiswa mampumenganalisa perubahan yang terdaji sebelum dan sesudah pemasangan gips



PRAKTIKUM 7

Alat bantu pada manajemen fraktur

A. Capaian Kompetensi :

1. Ketepatan menunjukkan alat bantu yang tepat untuk kasus fraktur
2. Ketepatan menjelaskan perbedaan jenis alat bantu pada kasus fraktur
3. Ketepatan menganalisa penggunaan alat bantu fraktur

B. Teori

1. Definisi

Alat bantu fraktur adalah alat yang dapat digunakan untuk membantu atau mempermudah pasien yang mengalami fraktur dalam aktivitas kesehariannya. Selain itu beberapa alat bantu berguna sebagai penyangga anggota tubuh yang mengalami fraktur.

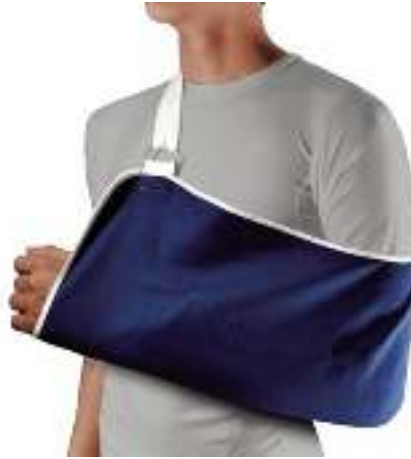2. Fungsi alat bantu

- Agar pasien dapat melakukan aktivitas berjalan tanpa menumpuka anggota badan (NWB, PWB)
 - NWB : non weight bearing
 - PWB : partial weight bearing
 - FWB : full weight bearing
- Sebagai penyangga bagian tubuh
- Sebagai fiksator tubuh

3. Jenis-jenis alat bantu

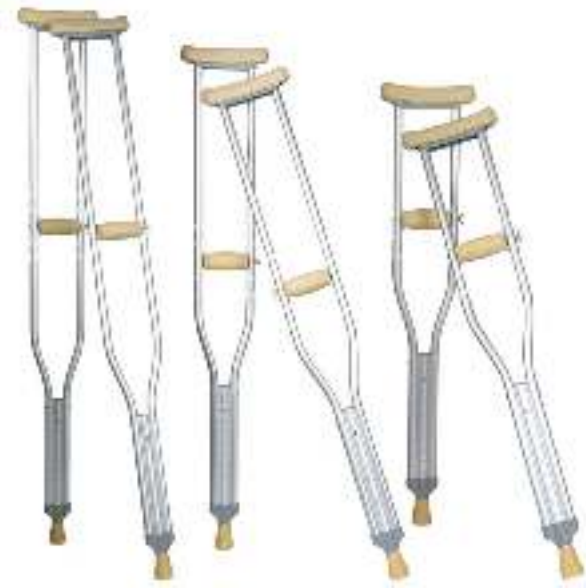- Mitella

Digunakan untuk mengganga lengan agar tidak menjuntai kebawah, biasanya digunakan pada kasu fraktur extremitas atas, seperti fraktur clavícula, fraktur humeri, fraktur radius dan ulna.



- Kruk

Kruk merupakan alat bantu jalan yang dapat digunakan satu atau dua (berpasangan) untuk mengatur keseimbangan. Cara penggunaannya disandarkan pada ketiak dan ada juga yang disandarkan pada lengan, sehingga agar seimbang biasanya digunakan secara berpasangan. Penggunaan kruk ini bertujuan selain membantu berjalan juga dapat meningkatkan rasa percaya diri pasien karena mengurangi ketergantungan kepada orang lain dalam berjalan.



- Walker

Walker merupakan alat bantu jalan yang memiliki dua gagang sebagai tempat pegangan serta empat kaki sebagai penumpu. Biasanya walker terbuat dari logam atau aluminium sehingga ringan dan cocok untuk lansia. Walker ada dua jenis yaitu walker standar dan walker beroda. Perbedaannya hanya terdapat pada keberadaan roda di kaki walker bagian depan atau bisa juga keempat kakinya. Penggunaan walker standar harus diangkat pada saat melangkah, namun untuk walker beroda hanya cukup menggelindingkan di lantai. Untuk tingkat stabilitasnya lebih baik walker standar daripada walker beroda.



- Monopod/tongkat

Tongkat adalah alat bantu sederhana yang terbuat dari kayu atau logam. Biasanya digunakan oleh lansia dengan gangguan keseimbangan ringan.



- Tripod

Tripod sesuai namanya merupakan alat bantu jalan yang memiliki tiga kaki. Biasanya digunakan oleh pasien yang kondisinya sudah bagus. Tripod bermanfaat sebagai alat bantu jalan untuk pasien dengan gangguan jalan karena kelemahan di salah satu tungkai.



- Kursi roda

Kursi roda merupakan alat bantu jalan bagi seseorang yang kesulitan berjalan dengan menggunakan kaki entah karena cacat, penyakit atau cedera. Kursi roda ada dua jenis yaitu kursi roda manual dan listrik. Kursi roda manual dapat dioperasikan sendiri oleh pasien atau dapat juga atas bantuan orang lain dengan didorong dari belakang.



- Korset

Korset merupakan alat bantu yang digunakan untuk membantu pasien dengan cedera pinggang atau tulang belakang. Korset ada dua jenis yaitu korset lumbal dan korset TLSO.

Korset Lumbal merupakan alat bantu yang digunakan untuk perawatan pasien dengan cedera pinggang. Pada umumnya digunakan untuk menyembuhkan penyempitan saraf di daerah pinggang. Korset lumbal bermanfaat untuk melindungi jaringan saraf agar tidak terjepit, menyangga tubuh sementara ketika posisi tulang belakang tidak tepat, serta memperbaiki posisi tulang belakang yang kurang tepat.



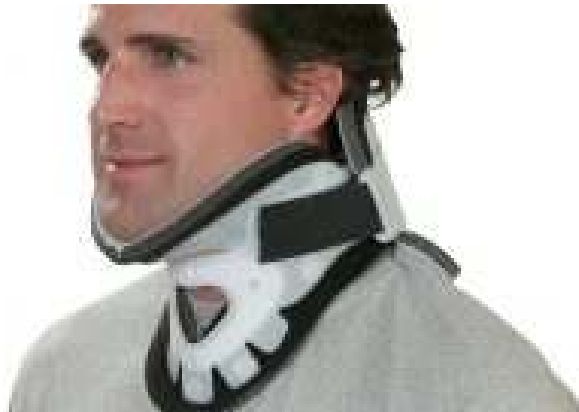Korset TLSO merupakan alat bantu yang digunakan untuk menyangga tulang belakang dari tulang ekor sampai bagian bawah leher. Korset TLSO bermanfaat untuk indikasi pasca operasi tulang belakang, membantu perawatan patah tulang belakang, dan bisa juga untuk membantu menegakkan postur tubuh yang agak membungkuk.



- Collar

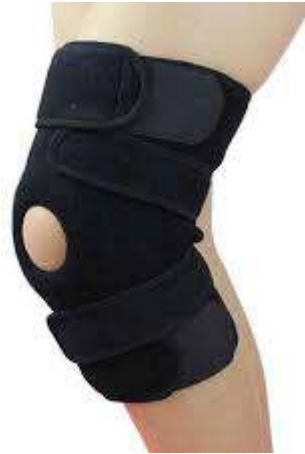Cervical Collar adalah sebuah alat ortopedi yang biasanya digunakan untuk menyangga leher dan kepala pasien.

Cervical Collar bermanfaat untuk pasien dengan trauma kepala yang disertai penurunan kesadaran, pasien dengan trauma leher, serat pasien dengan patah tulang leher.



- Knee decker

Knee Decker merupakan alat penyangga tulang yang biasanya digunakan pada bagian lutut untuk pasien dengan radang sendi seperti *osteoarthritis*. *Knee Decker* bermanfaat untuk membantu menjaga kestabilan sendi saat beraktivitas, untuk membantu mengurangi beban berat badan yang sepenuhnya disangga oleh sendi lutut, dan untuk mengurangi nyeri pada lutut



- Ankle decker



4. Cara mengukur kruk

- Pasien dalam posisi tidur terlentang/berdiri. Bila dalam kondisi tidur terlentang, maka tubuh pasien harus dalam keadaan lurus.
- Ada 2 cara pengukuran
 - Kita ukur dari axila sampai ke tumit ditambah 15 cm. bila pasien memakai sepatu yang di ukur adalah alas sepatu
 - Dari sisi lateral kaki ditarik garis 15 cm, kemudian diukur dari axila sampai titik tersebut
- Panjang pegangan : mulai dari axila, siku posisi fleksi 15⁰

5. Gaya berjalan dengan kruk

- Four point gait

- Tow point gate (swing to dan swing through)
- Three point gate
- Satu kruk

6. Cara menggunakan kruk

- Four point gate
 - NMB
 - Pasien menggunakan 2 kruk
 - Berjalan : dimulai dengan tangan kanan-kaki kiri-tangan kiri-kaki kanan dst

- Two point gait
 - NWB
 - Pasien menggunakan 2 kruk
 - Swing to: kedua kruk maju terlebih dahulu, kemudian kedua kaki maju (tidak boleh melampaui kruk) dst
 - Swing through : kedua kruk maju terlebih dahulu, kemudian kedua kaki maju sampai melampaui kruk, dst.

- Three point gait
 - PWB
 - Pasien menggunakan satu/dua kruk
 - Berjalan : kedua kruk maju kedepan-kaki kiri menapak dst

- Satu kruk
 - PWB
 - Kruk diletakkan pada sisi anggota badan yang sehat



STIKES 'AISYIYAH SURAKARTA

Kampus I : Jl. Ki Hajar Dewantara 10 Ketingan, Jebres, Surakarta

Telp. (0271) 631141-631143

Kampus II : Jl. Kapulogo 03 Pajang Laweyan, Surakarta Telp. (0271) 711270

**FORMAT INSTRUMEN PENJELASAN ANATOMI TERAPAN PADA
WANITA DENGAN DAN TANPA KEHAMILAN**

No.	ASPEK YANG DINILAI	BOBOT	NILAI	
			YA	TIDAK
A	FASE ORIENTASI			
	Fase Persiapan Alat			
1.	Mempersiapkan probandus/diri sendiri	2		
2.	Memberi salam/menyapa probandus	2		
3.	Memperkenalkan diri	2		
4.	Menjelaskan tujuan tindakan	2		
5.	Menjelaskan prosedur	2		
6.	Menanyakan kesiapan probandus	2		
B	FASE KERJA			
1.	Cuci tangan	2		
2.	Mengatur posisi probandus sesuai yang akan diperagakan	2		
3.	Menjelaskan jenis-jenis dan fungsi alat bantu untuk kasus fraktur dengan mengaplikasikan pada alat peraga	15		
4.	Menentukan dan mengukur alat bantu untuk kasus fraktur dengan mengaplikasikan pada alat peraga	5		
5.	Memperagakan penggunaan alat bantu untuk kasus	15		

	fraktur dengan mengaplikasikan ke probandus			
6.	Menjelaskan penggunaan alat bantu untuk kasus fraktur dengan mengaplikasikan ke probandus	15		
7.	Cuci tangan	2		
C	FASE TERMINASI			
1.	Melakukan evaluasi	4		
2.	Berpamitan	4		
D	PENAMPILAN SELAMA TINDAKAN			
1.	Ketenangan selama memperagakan dan menjelaskan materi	4		
2.	Penguasaan materi	20		
	JUMLAH	100		

C. Pembelajaran Mata Kuliah:

Mahasiswa mampu menerapkan tentang prinsip-prinsip dan konsep dasar anatomi baik mikro maupun makro untuk memperkuat gambaran dalam aplikasi pada kasus fisioterapi.

D. Indikator

1. Mahasiswa mampu menunjukkan alat bantu yang tepat untuk kasus fraktur
2. Mahasiswa mampu menjelaskan perbedaan jenis alat bantu pada kasus fraktur
3. Mahasiswa mampumenganalisa penggunaan alat bantu fraktur



PRAKTIKUM 8

Proses Fisioterapi pada pada fraktur vertebra

A. Capaian Kompetensi :

1. Ketepatan menunjukan fraktur vertebra
2. Ketepatan menjelaskan fraktur vertebra
3. Ketepatan menganalisa perubahan sistem yang terjadi pada fraktur vertebra

B. Teori

Definisi

Fraktur adalah hilangnya atau putusnya kontinuitas tulang.

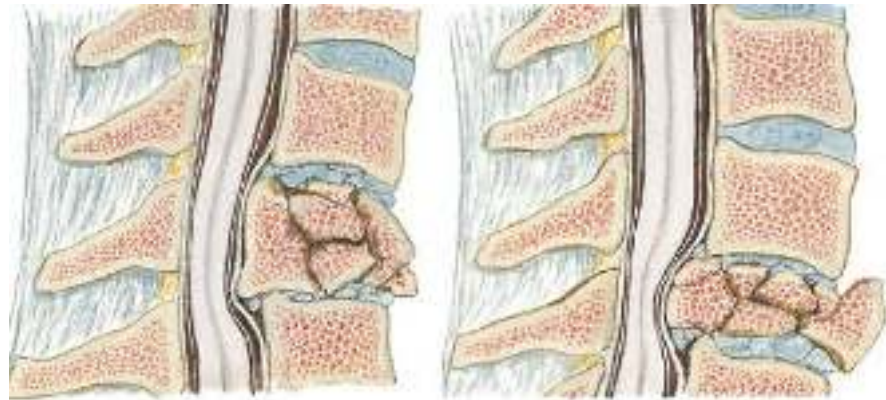Putusnya hubungan kesinambungan/ diskontinuitas tulang dan atau tulang rawan. Fraktur adalah diskontinuitas jaringan tulang yang biasanya disebabkan karena adanya ruda paksa secara tiba-tiba. Menurut bloch (1978) fraktur dapat berupa :

- Greenstick atau fraktur dahan patah, yakni fraktur di bawah periosteum yang biasanya terjadi pada anak-anak
- Fraktur fissure, yakni fraktur tanpa disertai perubahan letak yang berarti.
- Fraktur complete, yaitu fraktur disertai dengan terpisahnya bagian-bagian tulang
- Fraktur comminuted, yaitu fraktur jadi beberapa bagian
- Fraktur stress, yaitu fraktur karena kelemahan tulang akibat tekanan berulang

Fraktur impacted, yaitu fraktur dimana fragmen tulang terdorong masuk ke dalam fragmen yang lain sehingga tak terjadi pergerakan antar fragmen.

Bentuk fraktur

- Transverse
- Oblique
- Spiral
- Comminuted
- Compression
- Greenstick



Gejala klinis yang tampak adanya fraktur

- Adanya riwayat trauma
- Nyeri, oedem, tenderness
- Perubahan bentuk/deformity
- Hilangnya fungsi sendi terdekat
- Adanya gerak abnormal
- Adanya krepitasi

Fraktur ekstremitas

- Fraktur ekstremitas vertebra → fraktur C1, fraktur C2, fraktur odontoid, fraktur burst dan kompresi vertebrae cervicales, fraktur vertebra thoracolumbal

Prinsip fisioterapi pada fraktur

- Reduction
- Immobilization

- Rehabilitation

Persiapan Alat

- Siapkan bed matras ataupun kursi
- Siapkan alat pemeriksaan
- Siapkan alat tulis untuk mencatat hasil pemeriksaan

Persiapan Pasien

- Berikan pengarahannya ke pasien untuk dilakukan pemeriksaan
- Mengatur posisi pasien yang nyaman yang sesuai untuk melakukan pemeriksaan,.
- Segmen tubuh yang akan diperiksa bebas dari pakaian, tetapi secara umum pasien masih berpakaian sesuai dengan kesopanan.

Prosedur Tindakan

- Pra Interaksi
 - Memperkenalkan diri
 - Menanyakan nama pasien
 - Menyampaikan tindakan yang akan dilakukan
 - Menjelaskan tujuan tindakan
 - Menjelaskan prosedur tindakan
 - Memberikan kesempatan bertanya pada pasien
 - Meminta ijin untuk dilakukan tindakan
 - Menanyakan kesiapan pasien untuk dilakukan tindakan
- Interaksi
 - Anamnesis
 - ✓ Identitas pasien
 - ✓ Keluhan utama
 - ✓ Riwayat penyakit sekarang
 - ✓ Riwayat pengobatan
 - ✓ Riwayat penyakit dahulu
 - ✓ Riwayat keluarga

- ✓ Riwayat pribadi
- Pemeriksaan fisik
 - ✓ Vital sign
 - ✓ Inspeksi
 - ✓ Palpasi
 - ✓ Perkusi
 - ✓ Auskultasi
- Pemeriksaan gerak
- Pemeriksaan isometric
- Pengukuran nyeri
- Pengukuran LGS
- Pengukuran Kemampuan Fungsional
- Kekuatan otot
- Intervensi fisioterapi :
 - ✓ Elevasi
 - ✓ Static kontraksi
 - ✓ Latihan gerak aktif
 - ✓ Latihan gerak pasif
 - ✓ latihan SLR (Straight leg rising)
 - ✓ hold relax
 - ✓ contrac relax
 - ✓ Latihan kemampuan fungsional
 - ✓ Latihan dengan menggunakan alat bantu
- Edukasi
- Terminasi
 - Menyimpulkan hasil praktikum
 - Mengucapkan salam

Evaluasi

- Menjelaskan kembali pemeriksaan fisioterapi pada fraktur vertebra
- Menjelaskan tujuan penatalaksanaan fisioterapi pada fraktur vertebra.



STIKES 'AISYIAH SURAKARTA

Kampus I : Jl. Ki Hajar Dewantara 10 Kentingan, Jebres, Surakarta

Telp. (0271) 631141-631143

Kampus II : Jl. Kapulogo 03 Pajang Laweyan, Surakarta Telp. (0271) 711270

**FORMAT INSTRUMEN PENJELASAN ANATOMI TERAPAN PADA
WANITA DENGAN DAN TANPA KEHAMILAN**

No.	ASPEK YANG DINILAI	BOBOT	NILAI	
			YA	TIDAK
A	FASE ORIENTASI			
	Fase Persiapan Alat			
1.	Mempersiapkan probandus/diri sendiri	2		
2.	Memberi salam/menyapa probandus	2		
3.	Memperkenalkan diri	2		
4.	Menjelaskan tujuan tindakan	2		
5.	Menjelaskan prosedur	2		
6.	Menanyakan kesiapan probandus	2		
B	FASE KERJA			
1.	Cuci tangan	2		
2.	Mengatur posisi probandus sesuai yang akan diperagakan	2		
3.	Menjelaskan bagian-bagian vertebra dengan mengaplikasikan pada alat peraga	15		
4.	Menjelaskan perubahan yang terjadi pada kasus fraktur vertebra dengan mengaplikasikan pada alat peraga	5		
5.	Memperagakan anamnesis dan pemeriksaan	15		

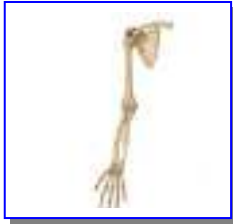	fisioterapi pada kasus fraktur vertebra dengan mengaplikasikan langsung ke probandus			
6.	Memperagakan tindakan fisioterapi pada kasus fraktur vertebra dengan mengaplikasikan langsung ke probandus	15		
7.	Cuci tangan	2		
C	FASE TERMINASI			
1.	Melakukan evaluasi	4		
2.	Berpamitan	4		
D	PENAMPILAN SELAMA TINDAKAN			
1.	Ketenangan selama memperagakan dan menjelaskan materi	4		
2.	Penguasaan materi	20		
	JUMLAH	100		

C. Pembelajaran Mata Kuliah:

Mahasiswa mampu menerapkan tentang prinsip-prinsip dan konsep dasar anatomi baik mikro maupun makro untuk memperkuat gambaran dalam aplikasi pada kasus fisioterapi.

D. Indikator

1. Mahasiswa mampu menunjukkan fraktur vertebra
2. Mahasiswa mampu menjelaskan fraktur vertebra
3. Mahasiswa mampu menganalisa perubahan sistem yang terjadi pada fraktur vertebra



PRAKTIKUM 9

Proses Fisioterapi pada pada fraktur ekstremitas atas

A. Capaian Kompetensi :

1. Ketepatan menunjukan kasus fraktur ekstremitas atas
2. Ketepatan menjelaskan kasus fraktur ekstremitas atas
3. Ketepatan menganalisa perubahan sistem yang terjadi pada kasus fraktur ekstremitas atas

B. Teori

Pengertian / definisi

Fraktur adalah hilangnya atau putusnya kontinuitas tulang.

Putusnya hubungan kesinambungan/ diskontinuitas tulang dan atau tulang rawan.

Fraktur adalah diskontinuitas jaringan tulang yang biasanya disebabkan karena adanya ruda paksa secara tiba-tiba. Menurut bloch (1978) fraktur dapat berupa :

- Greenstick atau fraktur dahan patah, yakni fraktur di bawah periosteum yang biasanya terjadi pada anak-anak
- Fraktur fissure, yakni fraktur tanpa disertai perubahan letak yang berarti.
- Fraktur complete, yaitu fraktur disertai dengan terpisahnya bagian-bagian tulang
- Fraktur comminuted, yaitu fraktur jadi beberapa bagian
- Fraktur stress, yaitu fraktur karena kelemahan tulang akibat tekanan berulang
- Fraktur impacted, yaitu fraktur dimana fragmen tulang terdorong masuk ke dalam fragmen yang lain sehingga tak terjadi pergerakan antar fragmen.

Bentuk perpatahan dapat berupa fraktur

- Transverse
- Oblique

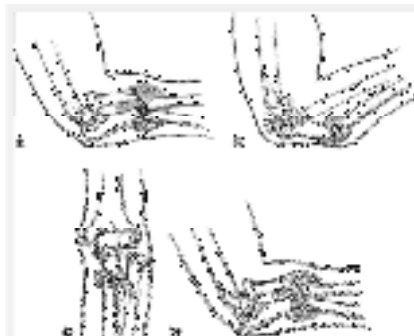- Spiral
- Comminuted
- Compression
- Greenstick

Gejala klinis yang tampak adanya fraktur

- Adanya riwayat trauma
- Nyeri, oedem, tenderness
- Perubahan bentuk/deformity
- Hilangnya fungsi sendi terdekat
- Adanya gerak abnormal
- Adanya krepitasi

Fraktur ekstremitas atas

- Fraktur clavikula
- Fraktur humerus proksimal
- Fraktur diafisis/pertengahan corpus (*midshaft*) humeri
- Fraktur humerus distal
- Fraktur olecranon
- Fraktur caput radius
- Fraktur lengan bawah
- Fraktur colles
- Fraktur os scaphoideum (naviculare)
- Fraktur metacarpalia
- Fraktur phalanges



Alat dan bahan

- Buku panduan praktikum
- Buku laporan praktikum
- Ruang praktikum
- Bed lengkap
- Alat tulis.
- Hamer reflek
- Tensi
- Stetoskop
- Goniometer
- VAS
- Elastis bandage
- Tool
- Midline

Persiapan Alat

- Persiapkan bed matras ataupun kursi
- Siapkan alat pemeriksaan
- Siapkan alat tulis untuk mencatat hasil pemeriksaan

Persiapan Pasien

- Berikan pengarahannya ke pasien untuk dilakukan pemeriksaan
- Mengatur posisi pasien yang nyaman yang sesuai untuk melakukan pemeriksaan,.
- Segmen tubuh yang akan diperiksa bebas dari pakaian, tetapi secara umum pasien masih berpakaian sesuai dengan kesopanan.

Prosedur Tindakan

- Pra Interaksi
 - Memperkenalkan diri
 - Menanyakan nama pasien
 - Menyampaikan tindakan yang akan dilakukan
 - Menjelaskan tujuan tindakan

- Menjelaskan prosedur tindakan
 - Memberikan kesempatan bertanya pada pasien
 - Meminta ijin untuk dilakukan tindakan
 - Menanyakan kesiapan pasien untuk dilakukan tindakan
- Interaksi
- Anamnesis
 - ✓ Identitas pasien
 - ✓ Keluhan utama
 - ✓ Riwayat penyakit sekarang
 - ✓ Riwayat pengobatan
 - ✓ Riwayat penyakit dahulu
 - ✓ Riwayat keluarga
 - ✓ Riwayat pribadi
 - Pemeriksaan fisik
 - ✓ Vital sign
 - ✓ Inspeksi
 - ✓ Palpasi
 - ✓ Perkusi
 - ✓ Auskultasi
 - Pemeriksaan gerak
 - Pemeriksaan isometric
 - Pengukuran nyeri
 - Pengukuran LGS
 - Pengukuran Kemampuan Fungsional
 - Kekuatan otot
 - Intervensi fisioterapi :
 - ✓ Elevasi
 - ✓ Static kontraksi

- ✓ Latihan gerak aktif
 - ✓ Latihan gerak pasif
 - ✓ hold relax
 - ✓ contrac relax
 - ✓ Latihan kemampuan fungsional
 - ✓ Latihan dengan menggunakan alat bantu
- Edukasi
 - Terminasi
 - Menyimpulkan hasil praktikum
 - Mengucapkan salam

Evaluasi

- Menjelaskan kembali pemeriksaan fisioterapi pada fraktur ekstremitas atas
- Menjelaskan tujuan penatalaksanaan fisioterapi pada fraktur ekstremitas atas



STIKES 'AISYIYAH SURAKARTA

Kampus I : Jl. Ki Hajar Dewantara 10 Kentingan, Jebres, Surakarta

Telp. (0271) 631141-631143

Kampus II : Jl. Kapulogo 03 Pajang Laweyan, Surakarta Telp. (0271) 711270

**FORMAT INSTRUMEN PENJELASAN ANATOMI TERAPAN PADA
WANITA DENGAN DAN TANPA KEHAMILAN**

No.	ASPEK YANG DINILAI	BOBOT	NILAI	
			YA	TIDAK
A	FASE ORIENTASI			
	Fase Persiapan Alat			
1.	Mempersiapkan probandus/diri sendiri	2		
2.	Memberi salam/menyapa probandus	2		
3.	Memperkenalkan diri	2		
4.	Menjelaskan tujuan tindakan	2		
5.	Menjelaskan prosedur	2		
6.	Menanyakan kesiapan probandus	2		
B	FASE KERJA			
1.	Cuci tangan	2		
2.	Mengatur posisi probandus sesuai yang akan diperagakan	2		
3.	Menjelaskan bagian-bagian ekstremitas atas dengan mengaplikasikan pada alat peraga	15		
4.	Menjelaskan perubahan yang terjadi pada anggota ekstremitas atas dengan mengaplikasikan pada alat peraga	5		
5.	Memperagakan tindakan fisioterapi pada kasus	15		

	fraktur ekstremitas atas			
6.	Menjelaskan cara memberikan edukasi dan home program dengan mengaplikasikan langsung ke probandus	15		
7.	Cuci tangan	2		
C	FASE TERMINASI			
1.	Melakukan evaluasi	4		
2.	Berpamitan	4		
D	PENAMPILAN SELAMA TINDAKAN			
1.	Ketenangan selama memperagakan dan menjelaskan materi	4		
2.	Penguasaan materi	20		
	JUMLAH	100		

C. Pembelajaran Mata Kuliah:

Mahasiswa mampu menerapkan tentang prinsip-prinsip dan konsep dasar anatomi baik mikro maupun makro untuk memperkuat gambaran dalam aplikasi pada kasus fisioterapi.

D. Indikator

1. Mahasiswa mampu menunjukan kasus fraktur ekstremitas atas
2. Mahasiswa mampu menjelaskan kasus fraktur ekstremitas atas
3. Mahasiswa mampu menganalisa perubahan sistem yang terjadi pada kasus fraktur ekstremitas atas



PRAKTIKUM 10

Proses Fisioterapi pada pada fraktur ekstremitas bawah

A. Capaian Kompetensi :

1. Ketepatan menunjukan kasus fraktur ekstremitas bawah
2. Ketepatan menjelaskan kasus fraktur ekstremitas bawah
3. Ketepatan menganalisa perubahan sistem yang terjadi pada kasus fraktur ekstremitas bawah

B. Teori

Pengertian / definisi

Fraktur adalah hilangnya atau putusnya kontinuitas tulang.

Putusnya hubungan kesinambungan/ diskontinuitas tulang dan atau tulang rawan.

Fraktur adalah diskontinuitas jaringan tulang yang biasanya disebabkan karena adanya ruda paksa secara tiba-tiba. Menurut bloch (1978) fraktur dapat berupa :

- Greenstick atau fraktur dahan patah, yakni fraktur di bawah periosteum yang biasanya terjadi pada anak-anak
- Fraktur fissure, yakni fraktur tanpa disertai perubahan letak yang berarti.
- Fraktur complete, yaitu fraktur disertai dengan terpisahnya bagian-bagian tulang
- Fraktur comminuted, yaitu fraktur jadi beberapa bagian
- Fraktur stress, yaitu fraktur karena kelemahan tulang akibat tekanan berulang
- Fraktur impacted, yaitu fraktur dimana fragmen tulang terdorong masuk ke dalam fragmen yang lain sehingga tak terjadi pergerakan antar fragmen.

Bentuk perpatahan dapat berupa fraktur

- Transverse
- Oblique

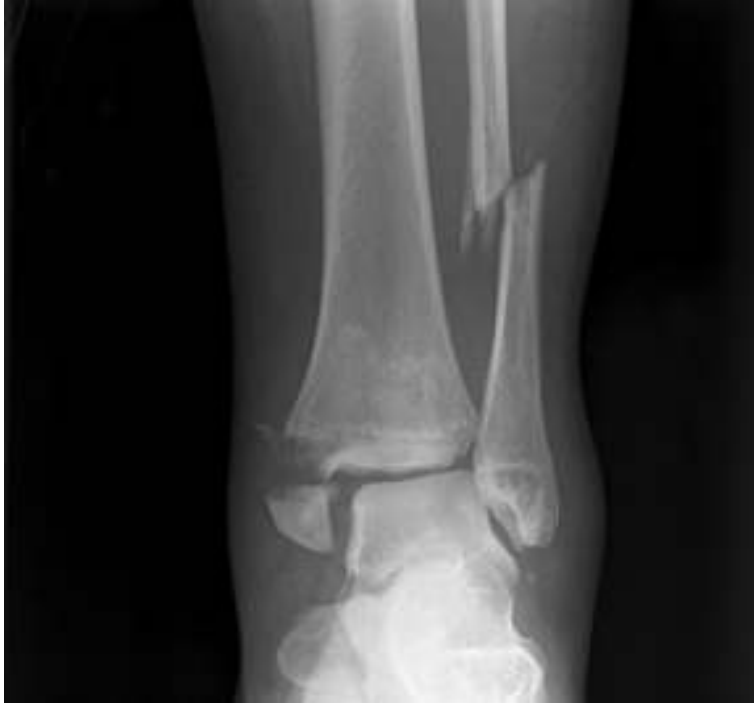- Spiral
- Comminuted
- Compression
- Greenstick

Gejala klinis yang tampak adanya fraktur

- Adanya riwayat trauma
- Nyeri, oedem, tenderness
- Perubahan bentuk/deformity
- Hilangnya fungsi sendi terdekat
- Adanya gerak abnormal
- Adanya krepitasi

Fraktur ekstremitas atas

- Fraktur collum femoris
- Fraktur intertrochanter
- Fraktur subtrochanter
- Fraktur corpus femoris
- Fraktur femur suprakondilar
- Fraktur patella
- Fraktur plato tibia
- Fraktur corpus tibia
- Fraktur plafond tibia
- Fraktur pergelangan kaki
- Fraktur talus
- Fraktur calcaneus
- Fraktur midfoot
- Fraktur forefoot



Alat dan bahan

- Buku panduan praktikum
- Buku laporan praktikum
- Ruang praktikum
- Bed lengkap
- Alat tulis.
- Hamer reflek
- Tensi
- Stetoskop
- Goniometer
- VAS
- Elastis bandage
- Tool
- Midline

Persiapan Alat

- Persiapkan bed matras ataupun kursi

- Siapkan alat pemeriksaan
- Siapkan alat tulis untuk mencatat hasil pemeriksaan

Persiapan Pasien

- Berikan pengarahannya ke pasien untuk dilakukan pemeriksaan
- Mengatur posisi pasien yang nyaman yang sesuai untuk melakukan pemeriksaan.
- Segmen tubuh yang akan diperiksa bebas dari pakaian, tetapi secara umum pasien masih berpakaian sesuai dengan kesopanan.

Prosedur Tindakan

- Pra Interaksi
 - Memperkenalkan diri
 - Menanyakan nama pasien
 - Menyampaikan tindakan yang akan dilakukan
 - Menjelaskan tujuan tindakan
 - Menjelaskan prosedur tindakan
 - Memberikan kesempatan bertanya pada pasien
 - Meminta izin untuk dilakukan tindakan
 - Menanyakan kesiapan pasien untuk dilakukan tindakan
- Interaksi
 - Anamnesis
 - ✓ Identitas pasien
 - ✓ Keluhan utama
 - ✓ Riwayat penyakit sekarang
 - ✓ Riwayat pengobatan
 - ✓ Riwayat penyakit dahulu
 - ✓ Riwayat keluarga
 - ✓ Riwayat pribadi
 - Pemeriksaan fisik
 - ✓ Vital sign

- ✓ Inspeksi
- ✓ Palpasi
- ✓ Perkusi
- ✓ Auskultasi
- Pemeriksaan gerak
- Pemeriksaan isometric
- Pengukuran nyeri
- Pengukuran LGS
- Pengukuran Kemampuan Fungsional
- Kekuatan otot
- Intervensi fisioterapi :
 - ✓ Elevasi
 - ✓ Static kontraksi
 - ✓ Latihan gerak aktif
 - ✓ Latihan gerak pasif
 - ✓ hold relax
 - ✓ contrac relax
 - ✓ Latihan kemampuan fungsional
 - ✓ Latihan dengan menggunakan alat bantu
- Edukasi
- Terminasi
 - Menyimpulkan hasil praktikum
 - Mengucapkan salam

Evaluasi

- Menjelaskan kembali pemeriksaan fisioterapi pada fraktur ekstremitas bawah
- Menjelaskan tujuan penatalaksanaan fisioterapi pada fraktur ekstremitas bawah



STIKES 'AISYIYAH SURAKARTA

Kampus I : Jl. Ki Hajar Dewantara 10 Kentingan, Jebres, Surakarta

Telp. (0271) 631141-631143

Kampus II : Jl. Kapulogo 03 Pajang Laweyan, Surakarta Telp. (0271) 711270

**FORMAT INSTRUMEN PENJELASAN ANATOMI TERAPAN PADA
WANITA DENGAN DAN TANPA KEHAMILAN**

No.	ASPEK YANG DINILAI	BOBOT	NILAI	
			YA	TIDAK
A	FASE ORIENTASI			
	Fase Persiapan Alat			
1.	Mempersiapkan probandus/diri sendiri	2		
2.	Memberi salam/menyapa probandus	2		
3.	Memperkenalkan diri	2		
4.	Menjelaskan tujuan tindakan	2		
5.	Menjelaskan prosedur	2		
6.	Menanyakan kesiapan probandus	2		
B	FASE KERJA			
1.	Cuci tangan	2		
2.	Mengatur posisi probandus sesuai yang akan diperagakan	2		
3.	Menjelaskan bagian-bagian ekstremitas bawah dengan mengaplikasikan pada alat peraga	15		
4.	Menjelaskan perubahan yang terjadi pada anggota ekstremitas bawah dengan mengaplikasikan pada alat peraga	5		
5.	Memperagakan tindakan fisioterapi pada kasus	15		

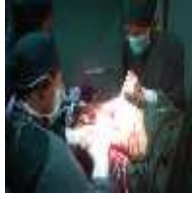	fraktur ekstremitas bawah			
6.	Menjelaskan cara memberikan edukasi dan home program dengan mengaplikasikan langsung ke probandus	15		
7.	Cuci tangan	2		
C	FASE TERMINASI			
1.	Melakukan evaluasi	4		
2.	Berpamitan	4		
D	PENAMPILAN SELAMA TINDAKAN			
1.	Ketenangan selama memperagakan dan menjelaskan materi	4		
2.	Penguasaan materi	20		
	JUMLAH	100		

C. Pembelajaran Mata Kuliah:

Mahasiswa mampu menerapkan tentang prinsip-prinsip dan konsep dasar anatomi baik mikro maupun makro untuk memperkuat gambaran dalam aplikasi pada kasus fisioterapi.

D. Indikator

1. Mahasiswa mampu menunjukkan kasus fraktur ekstremitas bawah
2. Mahasiswa mampu menjelaskan kasus fraktur ekstremitas bawah
3. Mahasiswa mampu menganalisa perubahan sistem yang terjadi pada kasus fraktur ekstremitas bawah



PRAKTIKUM 11

Fisioterapi pada pasca bedah umum pada anak, remaja, dan lansia

A. Capaian Kompetensi :

1. Ketepatan menunjukan kasus pasca bedah umum
2. Ketepatan menjelaskan kasus pasca bedah umum
3. Ketepatan menganalisa kasus pasca bedah umum

B. Teori

Penatalaksanaan fisioterapi pada pasca operasi bedah umum adalah seluruh proses fisioterapi yang meliputi anamnesis, menghimpun data sekunder (catatan medis dan klinis), pengukuran tanda vital, inspeksi, palpasi, pemeriksaan gerak, pemeriksaan fungsi, pengukuran penentuan diagnosis fisioterapi, perumusan tujuan fisioterapi, penentuan modalitas alternative fisioterapi, penentuan modalitas terpilih, pelaksanaan terapi, edukasi, evaluasi dan dokumentasi.

Problematika fisioterapi

- Impairment Impairment → adanya oedema, adanya nyeri gerak, penurunan gerak sendi, adanya penurunan kekuatan otot karena nyeri.
- Functional limitation → Keterbatasan aktivitas fungsional
- Disability → Kesulitan dalam melakukan aktivitas sehari-hari

Komplikasi pasca bedah umum

- Infeksi
- Nekrosis avaskular

Tujuan fisioterapi

- Pengembalian mobilitas yang optimal

- Menguatkan otot yang lemah dan tidak digunakan
- Kompensasi setiap hilangnya fungsi
- Mengembalikan pola dan kebiasaan pergerakan normal
- Latihan penguatan inti tubuh dan stabilitas
- Re-edukasi mobilisasi

Alat dan bahan

- Buku panduan praktikum
- Buku laporan praktikum
- Ruang praktikum
- Bed lengkap
- Alat tulis.
- Hamer reflek
- Tensi
- Stetoskop
- Goniometer
- VAS
- Elastis bandage
- Tool
- Midline

Persiapan Alat

- Persiapkan bed matras ataupun kursi
- Siapkan alat pemeriksaan
- Siapkan alat tulis untuk mencatat hasil pemeriksaan

Persiapan Pasien

- Berikan pengarahannya ke pasien untuk dilakukan pemeriksaan
- Mengatur posisi pasien yang nyaman yang sesuai untuk melakukan pemeriksaan,.
- Segmen tubuh yang akan diperiksa bebas dari pakaian, tetapi secara umum pasien masih berpakaian sesuai dengan kesopanan.

Prosedur Tindakan

- Pra Interaksi
 - Memperkenalkan diri
 - Menanyakan nama pasien
 - Menyampaikan tindakan yang akan dilakukan
 - Menjelaskan tujuan tindakan
 - Menjelaskan prosedur tindakan
 - Memberikan kesempatan bertanya pada pasien
 - Meminta ijin untuk dilakukan tindakan
 - Menanyakan kesiapan pasien untuk dilakukan tindakan

- Interaksi
 - Anamnesis
 - ✓ Identitas pasien
 - ✓ Keluhan utama
 - ✓ Riwayat penyakit sekarang
 - ✓ Riwayat pengobatan
 - ✓ Riwayat penyakit dahulu
 - ✓ Riwayat keluarga
 - ✓ Riwayat pribadi

 - Pemeriksaan fisik
 - ✓ Vital sign
 - ✓ Inspeksi
 - ✓ Palpasi
 - ✓ Perkusi
 - ✓ Auskultasi

 - Pemeriksaan gerak
 - Pemeriksaan isometric
 - Pengukuran nyeri

- Pengukuran LGS
- Pengukuran Kemampuan Fungsional
- Kekuatan otot
- Intervensi fisioterapi :
 - ✓ Elevasi
 - ✓ Static kontraksi
 - ✓ Latihan gerak aktif
 - ✓ Latihan gerak pasif
 - ✓ hold relax
 - ✓ contrac relax
 - ✓ Latihan kemampuan fungsional
 - ✓ Latihan dengan menggunakan alat bantu
- Edukasi
- Terminasi
 - Menyimpulkan hasil praktikum
 - Mengucapkan salam

Evaluasi

- Menjelaskan kembali pemeriksaan fisioterapi pada kasus bedah umum
- Menjelaskan tujuan penatalaksanaan fisioterapi pada kasus bedah umum



STIKES 'AISYIYAH SURAKARTA

Kampus I : Jl. Ki Hajar Dewantara 10 Kentingan, Jebres, Surakarta

Telp. (0271) 631141-631143

Kampus II : Jl. Kapulogo 03 Pajang Laweyan, Surakarta Telp. (0271) 711270

**FORMAT INSTRUMEN PENJELASAN ANATOMI TERAPAN PADA
WANITA DENGAN DAN TANPA KEHAMILAN**

No.	ASPEK YANG DINILAI	BOBOT	NILAI	
			YA	TIDAK
A	FASE ORIENTASI			
	Fase Persiapan Alat			
1.	Mempersiapkan probandus/diri sendiri	2		
2.	Memberi salam/menyapa probandus	2		
3.	Memperkenalkan diri	2		
4.	Menjelaskan tujuan tindakan	2		
5.	Menjelaskan prosedur	2		
6.	Menanyakan kesiapan probandus	2		
B	FASE KERJA			
1.	Cuci tangan	2		
2.	Mengatur posisi probandus sesuai yang akan diperagakan	2		
3.	Melakukan anamnesis dan menjelaskan program fisioterapi dengan mengaplikasikan pada alat peraga	15		
4.	Menjelaskan perubahan yang terjadi organ yang dioperasi dengan mengaplikasikan pada alat peraga	5		
5.	Memperagakan tindakan fisioterapi pada kasus	15		

	bedah umum dengan mengaplikasikan langsung ke probandus			
6.	Menjelaskan edukasi dan home program dengan mengaplikasikan langsung ke probandus	15		
7.	Cuci tangan	2		
C	FASE TERMINASI			
1.	Melakukan evaluasi	4		
2.	Berpamitan	4		
D	PENAMPILAN SELAMA TINDAKAN			
1.	Ketenangan selama memperagakan dan menjelaskan materi	4		
2.	Penguasaan materi	20		
	JUMLAH	100		

C. Pembelajaran Mata Kuliah:

Mahasiswa mampu menerapkan tentang prinsip-prinsip dan konsep dasar anatomi baik mikro maupun makro untuk memperkuat gambaran dalam aplikasi pada kasus fisioterapi.

D. Indikator

1. Mahasiswa mampu menunjukkan kasus pasca bedah umum
2. Mahasiswa mampu menjelaskan kasus pasca bedah umum
3. Mahasiswa mampu menganalisa kasus pasca bedah umum



PRAKTIKUM 12

Fisioterapi pada pasca bedah orthopedic pada anak, remaja, dan lansia

A. Capaian Kompetensi :

1. Ketepatan menunjukan kasus pasca bedah orthopedi
2. Ketepatan menjelaskan perbedaan/perubahan anatomi pada kasus pasca bedah orthopedi
3. Ketepatan menganalisa perubahan sistem yang terjadi pada kasus pasca bedah orthopedi

B. Teori

Penatalaksanaan fisioterapi pada pasca operasi bedah orthopedi adalah seluruh proses fisioterapi yang meliputi anamnesis, menghimpun data sekunder (catatan medis dan klinis), pengukuran tanda vital, inspeksi, palpasi, pemeriksaan gerak, pemeriksaan fungsi, pengukuran penentuan diagnosis fisioterapi, perumusan tujuan fisioterapi, penentuan modalitas alternative fisioterapi, penentuan modalitas terpilih, pelaksanaan terapi, edukasi, evaluasi dan dokumentasi.

Problematika fisioterapi

- Impairment → adanya oedema, adanya nyeri gerak, penurunan gerak sendi, adanya penurunan kekuatan otot karena nyeri.
- Functional limitation → Keterbatasan aktivitas fungsional
- Disability → Kesulitan dalam melakukan aktivitas sehari-hari

Komplikasi pasca bedah orthopedi

- Infeksi
- Nekrosis avaskular
- Non-union

- Malunion
- Delayed union

Tujuan fisioterapi

- Pengembalian mobilitas yang optimal
- Memperkuat otot yang lemah dan tidak digunakan
- Kompensasi setiap hilangnya fungsi
- Mengembalikan pola dan kebiasaan pergerakan normal
- Latihan penguatan inti tubuh dan stabilitas
- Re-edukasi mobilisasi

Alat dan bahan

- Buku panduan praktikum
- Buku laporan praktikum
- Ruang praktikum
- Bed lengkap
- Alat tulis.
- Hammer refleksi
- Tensi
- Stetoskop
- Goniometer
- VAS
- Elastis bandage
- Tool
- Midline

Persiapan Alat

- Siapkan bed matras ataupun kursi
- Siapkan alat pemeriksaan
- Siapkan alat tulis untuk mencatat hasil pemeriksaan

Persiapan Pasien

- Berikan pengarahan ke pasien untuk dilakukan pemeriksaan
- Mengatur posisi pasien yang nyaman yang sesuai untuk melakukan pemeriksaan,.
- Segmen tubuh yang akan diperiksa bebas dari pakaian, tetapi secara umum pasien masih berpakaian sesuai dengan kesopanan.

Prosedur Tindakan

- Pra Interaksi
 - Memperkenalkan diri
 - Menanyakan nama pasien
 - Menyampaikan tindakan yang akan dilakukan
 - Menjelaskan tujuan tindakan
 - Menjelaskan prosedur tindakan
 - Memberikan kesempatan bertanya pada pasien
 - Meminta ijin untuk dilakukan tindakan
 - Menanyakan kesiapan pasien untuk dilakukan tindakan

- Interaksi
 - Anamnesis
 - ✓ Identitas pasien
 - ✓ Keluhan utama
 - ✓ Riwayat penyakit sekarang
 - ✓ Riwayat pengobatan
 - ✓ Riwayat penyakit dahulu
 - ✓ Riwayat keluarga
 - ✓ Riwayat pribadi

 - Pemeriksaan fisik
 - ✓ Vital sign
 - ✓ Inspeksi
 - ✓ Palpasi

- ✓ Perkusi
- ✓ Auskultasi
- Pemeriksaan gerak
- Pemeriksaan isometric
- Pengukuran nyeri
- Pengukuran LGS
- Pengukuran Kemampuan Fungsional
- Kekuatan otot
- Intervensi fisioterapi :
 - ✓ Elevasi
 - ✓ Static kontraksi
 - ✓ Latihan gerak aktif
 - ✓ Latihan gerak pasif
 - ✓ hold relax
 - ✓ contrac relax
 - ✓ Latihan kemampuan fungsional
 - ✓ Latihan dengan menggunakan alat bantu
- Edukasi
- Terminasi
 - Menyimpulkan hasil praktikum
 - Mengucapkan salam

Evaluasi

- Menjelaskan kembali pemeriksaan fisioterapi pada kasus bedah orthopedi
- Menjelaskan tujuan penatalaksanaan fisioterapi pada kasus bedah orthopedi



STIKES 'AISYIYAH SURAKARTA

Kampus I : Jl. Ki Hajar Dewantara 10 Kentingan, Jebres, Surakarta

Telp. (0271) 631141-631143

Kampus II : Jl. Kapulogo 03 Pajang Laweyan, Surakarta Telp. (0271) 711270

**FORMAT INSTRUMEN PENJELASAN ANATOMI TERAPAN PADA
WANITA DENGAN DAN TANPA KEHAMILAN**

No.	ASPEK YANG DINILAI	BOBOT	NILAI	
			YA	TIDAK
A	FASE ORIENTASI			
	Fase Persiapan Alat			
1.	Mempersiapkan probandus/diri sendiri	2		
2.	Memberi salam/menyapa probandus	2		
3.	Memperkenalkan diri	2		
4.	Menjelaskan tujuan tindakan	2		
5.	Menjelaskan prosedur	2		
6.	Menanyakan kesiapan probandus	2		
B	FASE KERJA			
1.	Cuci tangan	2		
2.	Mengatur posisi probandus sesuai yang akan diperagakan	2		
3.	Melakukan anamnesis dan menjelaskan program fisioterapi dengan mengaplikasikan pada alat peraga	15		
4.	Menjelaskan perubahan yang terjadi organ yang dioperasi dengan mengaplikasikan pada alat peraga	5		
5.	Memperagakan tindakan fisioterapi pada kasus	15		

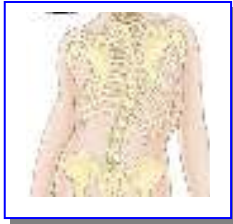	bedah orthopedi dengan mengaplikasikan langsung ke probandus			
6.	Menjelaskan edukasi dan home program dengan mengaplikasikan langsung ke probandus	15		
7.	Cuci tangan	2		
C	FASE TERMINASI			
1.	Melakukan evaluasi	4		
2.	Berpamitan	4		
D	PENAMPILAN SELAMA TINDAKAN			
1.	Ketenangan selama memperagakan dan menjelaskan materi	4		
2.	Penguasaan materi	20		
	JUMLAH	100		

C. Pembelajaran Mata Kuliah:

Mahasiswa mampu menerapkan tentang prinsip-prinsip dan konsep dasar anatomi baik mikro maupun makro untuk memperkuat gambaran dalam aplikasi pada kasus fisioterapi.

D. Indikator

1. Mahasiswa mampu menunjukkan kasus pasca bedah orthopedi
2. Mahasiswa mampu menjelaskan perbedaan/perubahan anatomi pada kasus pasca bedah orthopedi
3. Mahasiswa mampu menganalisa perubahan sistem yang terjadi pada kasus pasca bedah orthopedi



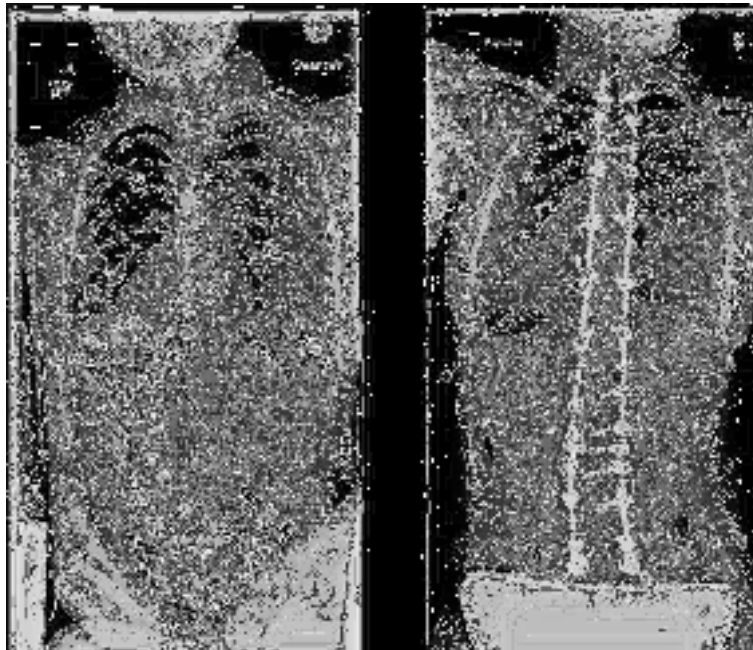
PRAKTIKUM 13

Fisioterapi pada kasus skoliosis

A. Capaian Kompetensi :

1. Ketepatan menunjukan anatomi skoliosis
2. Ketepatan menjelaskan perbedaan/perubahan anatomi pada pasien normal dengan pasien yang mengalami skoliosis
3. Ketepatan menganalisa perubahan sistem yang terjadi pada pasien yang mengalami skoliosis

B. Teori



Skoliosis adalah suatu kelainan bentuk pada tulang belakang dimana terjadi pembengkokan tulang belakang ke arah samping kiri atau kanan. Melengkung membentuk seperti huruf “C” atau “S”. Fenomena skoliosis ini pun sebenarnya tidak hanya dipandang dari satu sisi saja, sehingga seolah kelainan ini bersifat 2-

dimensi, namun fenomena skoliosis dapat terjadi dalam ruang lingkup 3-dimensi. Jadi tulang belakang, selain dapat melengkung dalam sumbu Y, juga dapat melengkung (terputar) dalam sumbu X, dan Z.

Tingkat kelengkungan tulang belakang atau derajat skoliosis ditentukan oleh sudut kelengkungan skoliosis. Untuk mengetahui derajat skoliosis dapat dilakukan dengan menggunakan skoliometer atau yang lebih akurat dapat dilakukan dengan melakukan observasi terhadap gambar sinar-x tulang belakang. Sudut kelengkungan skoliosis dapat diukur dengan dua metode, yaitu metode risser-ferguson angle dan cobb angle. Seseorang akan dinyatakan memiliki skoliosis bila cobb angle-nya lebih dari 10° .

Problematika fisioterapi

- Impairment → nyeri, kontraktur otot, keterbatasan LGS
- Functional limitation → Keterbatasan aktivitas fungsional
- Disability → Kesulitan dalam melakukan aktivitas sehari-hari

Tujuan fisioterapi

- Pengembalian mobilitas yang optimal
- Menguatkan otot yang lemah dan tidak digunakan
- Kompensasi setiap hilangnya fungsi

Alat dan bahan

- Buku panduan praktikum
- Buku laporan praktikum
- Ruang praktikum
- Bed lengkap
- Alat tulis.
- Hamer reflek
- Tensi
- Stetoskop
- Goniometer

- VAS
- Elastis bandage
- Tool
- Midline

Persiapan Alat

- Persiapkan bed matras ataupun kursi
- Siapkan alat pemeriksaan
- Siapkan alat tulis untuk mencatat hasil pemeriksaan

Persiapan Pasien

- Berikan pengarahannya ke pasien untuk dilakukan pemeriksaan
- Mengatur posisi pasien yang nyaman yang sesuai untuk melakukan pemeriksaan,
- Segmen tubuh yang akan diperiksa bebas dari pakaian, tetapi secara umum pasien masih berpakaian sesuai dengan kesopanan.

Prosedur Tindakan

- Pra Interaksi
 - Memperkenalkan diri
 - Menanyakan nama pasien
 - Menyampaikan tindakan yang akan dilakukan
 - Menjelaskan tujuan tindakan
 - Menjelaskan prosedur tindakan
 - Memberikan kesempatan bertanya pada pasien
 - Meminta izin untuk dilakukan tindakan
 - Menanyakan kesiapan pasien untuk dilakukan tindakan
- Interaksi
 - Anamnesis
 - ✓ Identitas pasien
 - ✓ Keluhan utama

- ✓ Riwayat penyakit sekarang
- ✓ Riwayat pengobatan
- ✓ Riwayat penyakit dahulu
- ✓ Riwayat keluarga
- ✓ Riwayat pribadi

- Pemeriksaan fisik
 - ✓ Vital sign
 - ✓ Inspeksi
 - ✓ Palpasi
 - ✓ Perkusi
 - ✓ Auskultasi
- Pemeriksaan gerak
- Pemeriksaan isometric
- Pengukuran nyeri
- Pengukuran LGS
- Pengukuran Kemampuan Fungsional
- Kekuatan otot
- Intervensi fisioterapi :
 - ✓ Stretching
 - ✓ Latihan gerak aktif
 - ✓ Latihan gerak pasif
 - ✓ Latihan kemampuan fungsional
 - ✓ Latihan dengan menggunakan alat bantu
- Edukasi
- Terminasi
 - Menyimpulkan hasil praktikum
 - Mengucapkan salam

Evaluasi

- Menjelaskan kembali pemeriksaan fisioterapi pada kasus skoliosis
- Menjelaskan tujuan penatalaksanaan fisioterapi pada kasus skoliosis



STIKES 'AISYIYAH SURAKARTA

Kampus I : Jl. Ki Hajar Dewantara 10 Kentingan, Jebres, Surakarta

Telp. (0271) 631141-631143

Kampus II : Jl. Kapulogo 03 Pajang Laweyan, Surakarta Telp. (0271) 711270

**FORMAT INSTRUMEN PENJELASAN ANATOMI TERAPAN PADA
WANITA DENGAN DAN TANPA KEHAMILAN**

No.	ASPEK YANG DINILAI	BOBOT	NILAI	
			YA	TIDAK
A	FASE ORIENTASI			
	Fase Persiapan Alat			
1.	Mempersiapkan probandus/diri sendiri	2		
2.	Memberi salam/menyapa probandus	2		
3.	Memperkenalkan diri	2		
4.	Menjelaskan tujuan tindakan	2		
5.	Menjelaskan prosedur	2		
6.	Menanyakan kesiapan probandus	2		
B	FASE KERJA			
1.	Cuci tangan	2		
2.	Mengatur posisi probandus sesuai yang akan diperagakan	2		
3.	Menjelaskan struktur anatomi pada kasus skoliosis dengan mengaplikasikan pada alat peraga	15		
4.	Melakukan anamnesis pada kasus scoliosis dengan mengaplikasikan langsung ke probandus	5		
5.	Memperagakan tindakan fisioterapi pada kasus skoliosis	15		

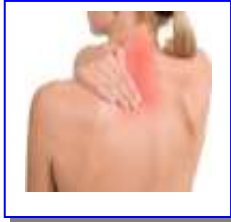6.	Menjelaskan perubahan letak fundus uteri dengan mengaplikasikan langsung ke probandus	15		
7.	Cuci tangan	2		
C	FASE TERMINASI			
1.	Melakukan evaluasi	4		
2.	Berpamitan	4		
D	PENAMPILAN SELAMA TINDAKAN			
1.	Ketenangan selama memperagakan dan menjelaskan materi	4		
2.	Penguasaan materi	20		
	JUMLAH	100		

C. Pembelajaran Mata Kuliah:

Mahasiswa mampu menerapkan tentang prinsip-prinsip dan konsep dasar anatomi baik mikro maupun makro untuk memperkuat gambaran dalam aplikasi pada kasus fisioterapi.

D. Indikator

1. Mahasiswa mampu menunjukkan anatomi skoliosis
2. Mahasiswa mampu menjelaskan perbedaan/perubahan anatomi pada pasien normal dengan pasien yang mengalami skoliosis
3. Mahasiswa mampumenganalisa perubahan sistem yang terjadi pada pasien yang mengalami skoliosis



PRAKTIKUM 14

Fisioterapi pada cedera jaringan lunak bagian ekstremitas dan vertebra

A. Capaian Kompetensi :

1. Ketepatan menunjukan anatomi tubuh menggunakan penamaan anatomi pada jaringan lunak bagian ekstremitas dan vertebra
2. Ketepatan menjelaskan perbedaan/perubahan anatomi pada cedera jaringan lunak bagian ekstremitas dan vertebra
3. Ketepatan menganalisa perubahan sistem yang terjadi pada jaringan lunak bagian ekstremitas dan vertebra

B. Teori

Pengertian / definisi

Luka adalah suatu keadaan terputusnya kontinuitas jaringan tubuh yang dapat menyebabkan terganggu fungsi tubuh sehingga dapat mengganggu aktivitas sehari-hari. Sedangkan cedera menurut WHO (2008), cedera didefinisikan sebagai kerusakan fisik yang dihasilkan ketika tubuh manusia tiba-tiba mengalami energi dalam jumlah yang melebihi ambang toleransi fisiologis atau kurangnya satu atau lebih unsure penting, seperti oksigen. Cedera jaringan lunak yang bahasa sehari-hari biasanya di sebut luka yaitu terputusnya keutuhan jaringan lunak, baik bagian dalam atau bagian luar tubuh akibat suatu ruda paksa. Jaringan lunak meliputi kulit, jaringan lemak, jaringan ikat, pembuluh darah, otot dan, saraf. pada jaringan lunak, kulit bertindak sebagai pertahanan tubuh lapisan pertama terhadap gaya dari luar yang mudah mengalami cedera dan sangat jelas cedera terlihat. Jika terjadi cedera jaringan lunak dapat mengakibatkan komplikasi pada tubuh korban

seperti halnya perdarahan, kelumpuhan, dll sesuai luas cedera dan jaringan lunak yang terkena.

Pembagian Cidera

- Cidera akibat pengaruh dari luar (faktor ekstrinsik)
Contohnya : benturan, lapangan yang jelek.
- Cedera akibat pengaruh dari dalam (faktor intrinsik)
Contohnya ; postur tubuh yang kurang baik, gerakan latihan yang salah, kelemahan otot, fisik yang tidak fit.
- Pemakaian yang berlebihan (*overuse*)

Proses Penyembuhan

- Hematoma
 - Terjadinya proses perdarahan
 - Bekuan darah terjadi 6 – 8 jam
- Inflamasi
 - Terjadinya proses peradangan
 - Terdapat tanda-tanda radang, yaitu ; bengkak, kemerahan, nyeri, panas lokal, terganggunya fungsi
 - Terjadi 2 kali 24 jam setelah cedera, cedera berat sampai 1 minggu.
- Proliferasi
 - Mulai terjadi proses penyembuhan.
 - Terjadi 7 – 21 hari
- Remodelling
 - Terjadinya proses pemulihan kembali
 - Terjadi sampai 18 bulan

Cedera pada jaringan lunak

Robekan otot (*strain*) dan robekan ligament (*sprain*)

Tanda-tanda :

- Rasa nyeri yang umum
- Bengkak dan memar

Strain diklasifikasikan berdasarkan berat rignannya :

- Derajat I : regangan serabut tendon dan otot, dengan minimal.
- Derajat II : regangan serabut tendon, dengan robekan sebagian, bersamaan dengan nyeri dan bengkak.
- Derajat III : robekan serabut otot yang luas dengan nyeri, bengkak dan kemungkinan ada yang putus.

Pada prinsipnya pertolongan pertama :

- RICE
- Balut tekan (*pressure bandage*)
- Bantu dengan tongkat atau kruk
- Mulai aktivitas dengan hati-hati secara bertahap

Bagaimana mencegahnya :

- Jangan lalai berikan latihan *stretching*, latihan ini meningkatkan kelenturan.
- Jangan coba melakukan latihan terlalu banyak/cepat

CRAMPS

Tanda :

- Nyeri otot yang sangat dan *spasme*
- Keringat yang berlebihan
- Tidak bereaksi terhadap *massage* atau *stretching*.

Pertolongan :

- Angkat korban ke daerah yang lebih dingin
- Kemudian kram dihilangkan dengan *massage*

Keseleo (*strain* pergelangan kaki)

- Ligament yang putus (*partial/total*)
- Kadang-kadang dislokasi

Tanda :

- Sakit pada sendi
- Rasa putus
- Fungsi menurun
- Bengkak
- Hematoma

Penyebab :

- Trauma /gerakan yang keras pada pergelangan kaki sehingga kaki terpuntir melebihi ROM

Pengobatan :

- RICE
- Boleh pakai bidai, tongkat, jalan dengan menumpu berat badan
- Gips, boleh jalan setelah 21 hari
- Kompres es 3 – 4 kali sehari
- Elevasi

ALAT DAN BAHAN

- Buku panduan praktikum
- Buku laporan praktikum
- Ruang praktikum
- Bed
- Alat tulis.
- Hamer reflek
- Tensi
- Stetoskop
- Ice pack
- elastis badge

TINDAKAN

Persiapan Alat

- Siapkan bed matras ataupun kursi
- Siapkan alat pemeriksaan
- Siapkan alat tulis untuk mencatat hasil pemeriksaan

Persiapan Pasien

- Berikan pengarahannya ke pasien untuk dilakukan pemeriksaan
- Mengatur posisi pasien yang nyaman yang sesuai untuk melakukan pemeriksaan.
- Segmen tubuh yang akan diperiksa bebas dari pakaian, tetapi secara umum pasien masih berpakaian sesuai dengan kesopanan.

Prosedur Tindakan

- Pra Interaksi
 - Memperkenalkan diri
 - Menanyakan nama pasien
 - Menyampaikan tindakan yang akan dilakukan
 - Menjelaskan tujuan tindakan
 - Menjelaskan prosedur tindakan
 - Memberikan kesempatan bertanya pada pasien
 - Meminta izin untuk dilakukan tindakan
 - Menanyakan kesiapan pasien untuk dilakukan tindakan
- Interaksi
 - Anamnesis
 - ✓ Identitas pasien
 - ✓ Keluhan utama
 - ✓ Riwayat penyakit sekarang
 - ✓ Riwayat pengobatan
 - ✓ Riwayat penyakit dahulu
 - ✓ Riwayat keluarga
 - ✓ Riwayat pribadi
 - Pemeriksaan fisik

- ✓ Vital sign
- ✓ Inspeksi
- ✓ Palpasi
- ✓ Perkusi
- ✓ Auskultasi
- Pemeriksaan gerak
- Pemeriksaan isometric
- Pengukuran nyeri
- Pengukuran LGS
- Pengukuran Kemampuan Fungsional
- Intervensi fisioterapi :
 - RICE
 - R : REST → jaringan yang terkena cedera harus diistirahatkan dalam kurun waktu tertentu agar mendapat kesempatan untuk sembuh. Periode perawatan kritis dilakukan selama 24–48 jam pertama setelah terjadinya injury dan klien perlu membatasi atau mengurangi aktivitas dan mengistirahatkan bagian tubuh yang keseleo. Gunakan bagian tubuh yang mengalami luka secara bertahap sesuai dengan toleransi, dengan mencoba menghindari aktivitas apapun yang dapat menyebabkan nyeri
 - I : ICE → Yaitu diberikannya pengobatan dengan es dengan tujuan untuk menahan vasodilatasi dan agar terjadi vasokonstriksi. Selama 48 jam pertama setelah injury, kompres es diberikan selama 15-20 menit setiap 3–4 jam, biarkan temperature kulit kembali normal sebelum kembali memberikan kompres es. Bungkus es dengan handuk tipis demi kenyamanan klien. Jangan memberikan kompres es lebih dari 20 menit karena dapat mengganggu sirkulasi darah dan menyebabkan kerusakan jaringan. Pemberian kompres dingin/es akan “menyempitkan” pembuluh darah yg melebar sehingga mengurangi nyeri dan edema (bengkak).
 - C : COMPRESSION → Yaitu pemberian tekanan yang rata dengan tujuan untuk mencegah pembengkakan yang berlebihan. Daerah yang sakit dibalut dengan balutan kompresi elastic untuk meminimalkan efusi,

menyangga daerah tersebut, dan memberikan rasa nyaman.

Balut area yang mengalami injury dengan menambahkan balutan pada daerah sekitar injury, kurang-lebih 1,5 kali lebar balutan. Balutan dilakukan dengan arah dari daerah yang paling jauh dari jantung ke arah jantung. Balutannya harus rapi dan pas, tetapi tidak boleh terlalu ketat dan menjerat karena akan mengganggu sirkulasi darah pada ekstremitas. Pemantauan status neurovaskuler ekstremitas merupakan fungsi keperawatan yang sangat penting

- E: ELEVATION → Yaitu menaikkan anggota tubuh yang cedera agar dapat membantu pengembalian darah ke jantung. Ekstremitas yang mengalami cedera ditinggikan sampai setinggi jantung untuk mengontrol pembengkakan dan memungkinkan istirahat. Tinggikan pada malam hari dengan meletakkan bantal di bawah daerah injury.
- Edukasi
- Terminasi
- Menyimpulkan hasil praktikum
- Mengucapkan salam

EVALUASI

- Menjelaskan kembali pemeriksaan fisioterapi pada cedera jaringan lunak
- Menjelaskan tujuan penatalaksanaan fisioterapi pada cedera jaringan lunak



STIKES 'AISYIYAH SURAKARTA

Kampus I : Jl. Ki Hajar Dewantara 10 Kentingan, Jebres, Surakarta

Telp. (0271) 631141-631143

Kampus II : Jl. Kapulogo 03 Pajang Laweyan, Surakarta Telp. (0271) 711270

**FORMAT INSTRUMEN PENJELASAN ANATOMI TERAPAN PADA
WANITA DENGAN DAN TANPA KEHAMILAN**

No.	ASPEK YANG DINILAI	BOBOT	NILAI	
			YA	TIDAK
A	FASE ORIENTASI			
	Fase Persiapan Alat			
1.	Mempersiapkan probandus/diri sendiri	2		
2.	Memberi salam/menyapa probandus	2		
3.	Memperkenalkan diri	2		
4.	Menjelaskan tujuan tindakan	2		
5.	Menjelaskan prosedur	2		
6.	Menanyakan kesiapan probandus	2		
B	FASE KERJA			
1.	Cuci tangan	2		
2.	Mengatur posisi probandus sesuai yang akan diperagakan	2		
3.	Menjelaskan definisi dan jenis cedera jaringan lunak dengan mengaplikasikan pada alat peraga	15		
4.	Melakukan anamnesis dan pemeriksaan fisioterapi pada kasus cedera jaringan lunak dengan mengaplikasikan pada alat peraga	5		
5.	Memperagakan tindakan fisioterapi pada kasus	15		

	cedera jaringan lunak dengan mengaplikasikan ke probandus			
6.	Menjelaskan edukasi dan home program pada kasus cedera jaringan lunak dengan mengaplikasikan ke probandus	15		
7.	Cuci tangan	2		
C	FASE TERMINASI			
1.	Melakukan evaluasi	4		
2.	Berpamitan	4		
D	PENAMPILAN SELAMA TINDAKAN			
1.	Ketenangan selama memperagakan dan menjelaskan materi	4		
2.	Penguasaan materi	20		
	JUMLAH	100		

C. Pembelajaran Mata Kuliah:

Mahasiswa mampu menerapkan tentang prinsip-prinsip dan konsep dasar anatomi baik mikro maupun makro untuk memperkuat gambaran dalam aplikasi pada kasus fisioterapi.

D. Indikator

1. Mahasiswa mampu menunjukkan anatomi tubuh menggunakan penamaan anatomi pada jaringan lunak bagian ekstremitas dan vertebra
2. Mahasiswa mampu menjelaskan perbedaan/perubahan anatomi pada cedera jaringan lunak bagian ekstremitas dan vertebra
3. Mahasiswa mampu menganalisa perubahan sistem yang terjadi pada jaringan lunak bagian ekstremitas dan vertebra

