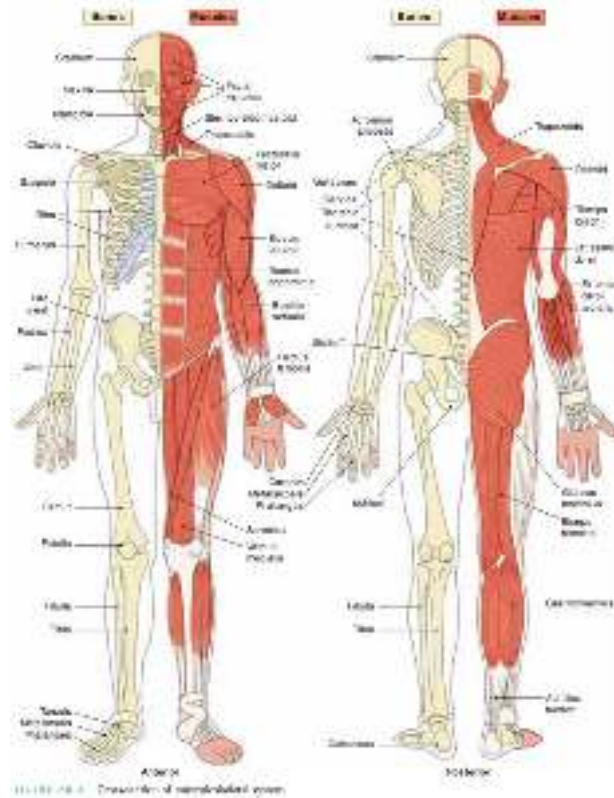


MODUL PRAKTIKUM SISTEM MUSKULOSKELETAL

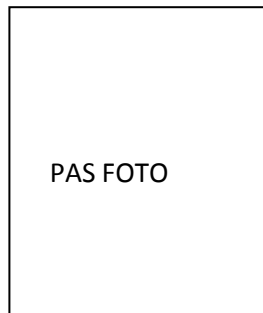


Penyusun :

Ari Sapti Mei Leni, SSt.FT., M.Or

**PROGRAM STUDI IV FISIOTERAPI
STIKES 'AISYIYAH SURAKARTA
2017**

BIODATA MAHASISWA



NAMA :

NIM :

ALAMAT :

NO TELP :

**PROGRAM STUDID IV FISIOTERAPI
STIKES 'AISYIYAH SURAKARTA
2017**

VISI MISI TUJUAN

A. Visi Misi STIKES

1. Visi

Mejadi perguruan tinggi 'Aisyiyah yang unggul dalam bidang kesehatan untuk menghasilkan sumber daya manusia yang berakhlakul karimah dan kompetitif di tingkat nasional tahun 2028.

2. Misi

- a. Menyelenggarakan dan mengembangkan pendidikan yang unggul bertaraf nasional di bidang akademik serta non-akademik bernafaskan Islam
- b. Mengembangkan dan melaksanakan penelitian untuk menghasilkan teori yang mendukung pembelajaran
- c. Melaksanakan pengabdian kepada masyarakat yang mendukung peningkatan mutu pendidikan
- d. Mengembangkan jejaring dengan lembaga pendidikan, lembaga penelitian, lembaga pemerintah dan masyarakat di tingkat nasional

3. Tujuan STIKES

- a. Menghasilkan tenaga kesehatan yang unggul dan berakhlakul karimah
- b. Menghasilkan karya penelitian berupa pengetahuan, metode dan teknologi yang mendukung pembelajaran dan berguna bagi masyarakat
- c. Menghasilkan karya pengabdian kepada masyarakat di bidang kesehatan
- d. Menghasilkan kerjasama kemitraan yang mendukung kegiatan akademik, penelitian dan pengabdian kepada masyarakat secara nasional

B. Visi Misi Program Studi

1. Visi

Mewujudkan Program Studi D IV Fisioterapi yang unggul dalam **bidang geriatri** yang **berakhlakul karimah** dan **kompetitif** di tingkat nasional tahun 2028.

2. Misi

- a. Menyelenggarakan dan mengembangkan pendidikan yang unggul bertaraf nasional, dibidang akademik serta non akademik yang optimal, bermutu, dan islami
- b. Mengembangkan dan melaksanakan penelitian untuk menghasilkan teori yang mendukung dalam bidang geriatri
- c. Melaksanakan pengabdian kepada masyarakat yang mendukung peningkatan mutu pendidikan
- d. Mengembangkan jejaring dengan lembaga pendidikan, lembaga penelitian, lembaga pemerintah dan masyarakat di tingkat nasional

3. Tujuan program studi

- a. Menghasilkan fisioterapis yang profesional dalam bidang geriatri yang berakhlakul karimah
- b. Menghasilkan penelitian yang mendukung pada bidang fisioterapi geriatri
- c. Menghasilkan pengabdian masyarakat yang mendukung pada bidang fisioterapi geriatrik
- d. Menghasilkan kerjasama dengan pemerintah maupun swasta dalam penyelenggaraan Catur Dharma PT di tingkat nasional

KATA PENGANTAR

بِسْمِ اللَّهِ الرَّحْمَنِ الرَّحِيمِ
السَّلَامُ عَلَيْكُمْ وَرَحْمَةُ اللَّهِ وَبَرَكَاتُهُ

Fisioterapi adalah integrasi antara *knowledge* dan *art*. Keilmuan yang dimiliki oleh mahasiswa fisioterapi didapatkan dari jenjang akademik di kelas dan juga latihan ketrampilan di laboratorium untuk lebih mengkondisikan mahasiswa dengan situasi nyata sebelum mahasiswa terjun ke rumah sakit untuk pembelajaran tahap selanjutnya. Praktek anatomi yang di dalamnya tentang bidang gerak tubuh merupakan dasar ilmu biomedis yang digunakan oleh Fisioterapis sebagai ilmu dasar dalam melakukan intervensi fisioterapi. Bidang gerak tubuh yang dibahas berupa bidang anggota tubuh saat bergerak dengan menggunakan istilah anatomi.

Penatalaksanaan Fisioterapi yang dilakukan harus berlandaskan pada asuhan fisioterapi yang sistematis, yang meliputi assemen, perumusan diagnosa fisioterapi, penyusunan rencana tindakan intervensi, pelaksanaan dan melakukan evaluasi. Sejalan dengan profesionalisme fisioterapis, mahasiswa fisioterapi diharapkan selalu mengembangkan pengetahuan, ketrampilan fisioterapinya dan etika profesi dalam memberikan asuhan fisioterapi yang optimal sehingga pada pembelajaran praktek laboratorium ini, mahasiswa diharapkan dapat mengaplikasikan pengetahuan dan mempelajari ketrampilan yang ditemui pada praktek bidang gerak anatomi tubuh.

وَالسَّلَامُ عَلَيْكُمْ وَرَحْمَةُ اللَّهِ وَبَرَكَاتُهُ

Surakarta, 20 Februari 2017


Koordinator Praktikum Lab Fisioterapi

Ari Sapti Mei Leni, SSt.FT., M.Or

DAFTAR ISI

	Hal
Halaman Judul	1
Halaman Identitas.....	2
Visi Misi Tujuan.....	3
Kata Pengantar.....	5
Daftar isi.....	6
Rencana Pembelajaran Semester	7
BAB I PENDAHULUAN	
A. Deskripsi Mata Ajar.....	12
B. Tujuan.....	12
C. Ayat Al-Qur'an yang relevan.....	13
BAB II PELAKSANAAN PRAKTIKUM	
A. Target Kompetensi	14
B. Waktu Pelaksanaan.....	14
C. Tempat Pelaksanaan.....	14
D. Peserta.....	14
E. Dosen Pembimbing.....	15
F. Mekanisme Bimbingan.....	15
G. Tata Tertib.....	15
H. Alur Prosedur Pelaksanaan.....	16
I. Bukti Pencapaian Kompetensi.....	17
J. Rujukan.....	17
BAB III EVALUASI	
A. Nilai Proses.....	18
B. Nilai Tugas.....	18
C. Nilai Akhir Praktikum.....	18
BAB IV PENUTUP	
A. Kesimpulan.....	19
B. Saran.....	19
Lampiran Materi	6

RENCANA PEMBELAJARAN SEMESTER

	SEKOLAH TINGGI ILMU KESEHATAN AISYIYAH SURAKARTA PROGRAM STUDI DIV FISIOTERAPI				
RENCANA PEMBELAJARAN SEMESTER					
MATA KULIAH	KODE	Rumpun MK	BOBOT (sks)	SEMESTER	Tgl Penyusunan
Anatomi	SAF 1110	Mata Kuliah Utama	3	I	13 September 2017
OTORISASI	Dosen Pengembang RPS		Koordinator RMK		Ketua Program Studi
	Ari Sapti Mei Leni, SSt.FT., M.Or.		Ari Sapti Mei Leni, SSt.FT., M.Or.		Maskun Pudjianto, S.MPh., S.Pd., M.Kes.
Capaian Pembelajaran (CP)	CPL-PRODI				
S8	Mampu melaksanakan praktik anatomi dengan prinsip etis				
P1	Mempunyai pengetahuan tentang konsep dasar, prinsip, dan teori yang berkaitan dengan kesehatan manusia secara umum dan secara khusus yang berkaitan dengan gerak manusia dan teknologi intervensi fisioterapi secara mendalam untuk mampu memformulasikan penyelesaian masalah prosedural.				
KU9	mampu mendokumentasikan ilmu tubuh manusia, menyimpan, mengamankan, dan menemukan kembali data untuk menjamin kesahihan dan mencegah plagiasi;				
KK4	Mampu melakukan memecahkan masalah gerak manusia dan fungsinya secara sistimatis yang berasal dari sistem kardiovaskuler , neuromuskuler , muskuloskeletal, dan atau campuran termasuk sistem intugumen pada sepanjang siklus / daur kehidupan manusia mulai dari anak , remaja , dewasa, dan lansia termasuk pada kesehatan wanita dan kehamilan				
	CP-MK				
M1	Mahasiswa mampu menjelaskan prinsip-prinsip dan konsep dasar anatomi tubuh manusia (P1)				
M2	Mahasiswa mampu mengaplikasikan ketrampilan dalam memahami prinsip-prinsip dan konsep dasar anatomi tubuh manusia (S8,KU9)				
M3	Mahasiswa mampu menjelaskan tentang osteologi, myologi, arthrologi, histologi dan macam-macamnya serta neuroanatomi (P1)				
M4	Mahasiswa mampu menjelaskan dasar teori dan menelaah secara sederhana kasus-kasus klinis terkait dengan jaringan maupun sistem-sistem				

	M5	organ serta anatomi yang mendasari ilmu penyakit muskuloskeletal dan saraf(KK4) Mahasiswa mampu mengaitkan anatomi pada kasus-kasus klinis yang sering dihadapi fisioterapi khususnya pada lansia (KK4)
Diskripsi Singkat MK	Fokus mata ajaran ini adalah pemahaman prinsip anatomi tentang osteologi, myologi, arthrologi, histologi dan neuroanatomi. Osteologi, myologi dan arthrologi membahas tentang tulang, otot, dan sendi. Histologi mengupas dari pengertian umum histologi sampai dengan macam jaringan, antara lain jaringan ikat, jaringan epitel, jaringan otot dan jaringan saraf. Histologi juga dikaitkan dengan berbagai sistem, meliputi kulit, sistem respirasi, sistem kardiovaskuler, sistem limfatik, sistema urinaria, genitalia dan sistem digestivus. Neuroanatomi mempelajari tentang pengertian umum tentang neuroanatomi, susunan saraf pusat, susunan saraf tepi, upper motor neuron, lower motor neuron dan susunan saraf otonom. Mata ajaran ini merupakan basic science yang digunakan untuk mempermudah pemahaman tentang kasus-kasus klinis yang sering dijumpai, khususnya yang sering dijumpai fisioterapi dan selanjutnya ditelaah dengan cara praktek yang dituangkan ke dalam bentuk laporan.	
Materi Pembelajaran/ Pokok Bahasan	<ol style="list-style-type: none"> 1. Posisi anatomis, istilah-istilah anatomi, gerak dan bidang gerak anatomi tubuh, komposisi dan komponen tubuh manusia, irisan melintang tubuh pada level-level penting 2. Dasar anatomi; osteologi, myologi, arthrologi 3. Osteologi, myologi, dan arthrologi pada cranium, thorak, abdomen, trunk, pelvis, ekstremitas atas, ekstremitas bawah 4. Histologi; sel, jaringan ikat, jaringan epitel, jaringan saraf, jaringan otot 5. Organ dan sistem organ; kulit, sistem respirasi, sistem kardiovaskuler, sistem limfatik, sistem urinaria, sistem genitalia, sistem reproduksi, sistem digestivus 6. Neuroanatomi; susunan saraf pusat, susunan saraf tepi, susunan saraf otonom 	
Pustaka	Utama :	
	Marieb, Elaine N., & Hoehn, Katja. (2015). <i>Human Anatomy & Physiology</i> . Boston: Pearson. Netter, Frank H. (2014). <i>Atlas of Human Anatomy</i> . USA: Saunders. Putz, R., & Pabst, R. (2008). <i>Sobotta Atlas of Human Anatomy</i> . Jerman: Elsevier GmbH, Munchen. Tortora, Gerand J., & Derrickson, Bryan. (2017). <i>Dasar Anatomi dan Fisiologi</i> . Jakarta: EGC.	
	Pendukung :	
	Aras, Djohan., & Ahmad, Arisandy. (2016). <i>Palpasi Anatomi Otot</i> . Jakarta: Physiocare. Sulfandi. (2018). <i>Basic Clinical Anatomy Musculoskeletal in Physiotherapy</i> . Makassar: PhysioSmart Publishing.	
Media Pembelajaran	Perangkat Lunak :	Perangkat keras :
	Aplikasi Sobotta, power point	LCD, proyektor, phantom
Team teaching	Ari Sapti Mei Leni, SSt.FT., M.Or., Winarni, S.SiT., MPH., Ipa Sari Kardi, S.Or., M.Or.	
Mata kuliah syarat	-	

Pertemuan Ke-	Sub CP-MK (Sbg kemampuan akhir yang diharapkan)	Indikator	Kriteria dan Bentuk Penilaian	Metode Pembelajaran	Waktu	Materi Pembelajaran (Pustaka)	Bobot Penilaian (%)
1	1. Mahasiswa mampu menerapkan tentang prinsip-prinsip dan konsep dasar anatomi untuk memperkuat gambaran dalam mempelajari anatomi tubuh manusia	<ul style="list-style-type: none"> • Ketepatan mendemonstrasikan posisi anatomis, gerak dan bidang gerak anatomi tubuh menggunakan istilah-istilah anatomi 	<p>Kriteria: Ketepatan dan penguasaan</p> <p>Bentuk test: Demonstrasi</p>	<ul style="list-style-type: none"> • Simulasi • Demonstrasi 	[1x(2x170')]	Posisi anatomis, gerak dan bidang gerak anatomi tubuh menggunakan istilah-istilah anatomi	10
2,3,4,5,6,7	2. Mahasiswa mampu menerapkan kemampuan praktis manipulasi tentang osteologi, myologi, dan arthrologi pada area cranium, thorak, abdomen, trunk, pelvis, ekstremitas atas, ekstremitas bawah	<ul style="list-style-type: none"> • Ketepatan menunjukkan osteologi, myologi, dan arthrologi pada area cranium • Ketepatan menunjukkan osteologi, myologi, dan arthrologi pada area thorak dan abdomen • Ketepatan menunjukkan osteologi, myologi, dan arthrologi pada area trunk • Ketepatan menunjukkan osteologi, myologi, dan arthrologi pada area pelvis • Ketepatan 	<p>Kriteria: Ketepatan dan penguasaan</p> <p>Bentuk test: demonstrasi</p>	<ul style="list-style-type: none"> • Simulasi • Demonstrasi 	[6x(2x170')]	Osteologi, myologi, dan arthrologi pada cranium, thorak, abdomen, trunk, pelvis, ekstremitas atas, ekstremitas bawah	40

		<p>menunjukkan osteologi, myologi, dan arthrologi pada area ekstremitas atas</p> <ul style="list-style-type: none"> • Ketepatan menunjukkan osteologi, myologi, dan arthrologi pada area ekstremitas bawah 					
8,9,10,11	3. Mahasiswa mampu menelaah dasar teori anatomi semua sistem untuk memahami kasus-kasus klinis	<ul style="list-style-type: none"> • Ketepatan menunjukkan organ-organ pada sistem kulit dan sistem urinaria, • Ketepatan menunjukkan organ-organ pada sistem sistem respirasi dan sistem digestivus • Ketepatan menunjukkan organ-organ pada sistem kardiovaskuler dan sistem limfatik • Ketepatan menunjukkan organ-organ pada sistem genitalia dan sistem reproduksi 	<p>Kriteria: Ketepatan dan penguasaan</p> <p>Bentuk test: Demonstrasi</p>	<ul style="list-style-type: none"> • Simulasi • Demonstrasi 	[4x(2x170')]	Organ dan sistem organ; kulit, sistem respirasi, sistem kardiovaskuler, sistem limfatik, sistem urinaria, sistem genitalia, sistem reproduksi, sistem digestivus	30
12,13,14	4. Mahasiswa mampu menelaah tentang neuro anatomi,	<ul style="list-style-type: none"> • Ketepatan menunjukkan bagian-bagian pada susunan 	<p>Kriteria: Ketepatan dan penguasaan</p> <p>Bentuk test:</p>	<ul style="list-style-type: none"> • Simulasi • Demonstrasi 	[3x(2x170')]	Neuroanatomi; susunan saraf pusat, susunan saraf tepi, susunan saraf otonom	20

	<p>khususnya untuk dasar teori susunan saraf pusat, saraf tepi, dan saraf otonom.</p>	<p>saraf pusat</p> <ul style="list-style-type: none"> • Ketepatan menunjukkan bagian-bagian pada susunan saraf otonom • Ketepatan menunjukkan bagian-bagian pada susunan saraf tepi 	Demonstrasi				
15,16	Ujian Skill						

BAB I

PENDAHULUAN

A. Deskripsi Mata Ajar

Fokus mata ajaran ini adalah pemahaman prinsip anatomi tentang sistem muskuloskeletal pada tubuh manusia. Mata ajaran ini merupakan basic science yang digunakan untuk mempermudah pemahaman tentang kasus-kasus klinis yang sering dijumpai, khususnya yang sering dijumpai fisioterapi dan selanjutnya ditelaah dengan cara praktek yang dituangkan ke dalam bentuk laporan.

B. Tujuan Instruksional

1. Tujuan Umum

- a. Mampu melaksanakan praktik anatomi dengan prinsip etis
- b. Mempunyai pengetahuan tentang konsep dasar, prinsip, dan teori yang berkaitan dengan kesehatan manusia secara umum dan secara khusus yang berkaitan dengan gerak manusia dan teknologi intervensi fisioterapi secara mendalam untuk mampu memformulasikan penyelesaian masalah prosedural.
- c. Mampu melakukan memecahkan masalah gerak manusia dan fungsinya secara sistimatis yang berasal dari sistem muskuloskeletal pada sepanjang siklus/daur kehidupan manusia mulai dari anak, remaja, dewasa, dan lansia

2. Tujuan Khusus

- a. Mahasiswa mampu menjelaskan prinsip-prinsip dan konsep dasar anatomi tubuh manusia (P1)
- b. Mahasiswa mampu mengaplikasikan ketrampilan dalam memahami prinsip-prinsip dan konsep dasar anatomi tubuh manusia (S8,KU9)

- c. Mahasiswa mampu menjelaskan tentang osteologi, myologi, arthrologi, pada tubuh manusia (P1)
- d. Mahasiswa mampu menjelaskan dasar teori dan menelaah secara sederhana kasus-kasus klinis terkait dengan sistem organ serta anatomi yang mendasari ilmu penyakit muskuloskeletal (KK4)

3. Ayat yang Relevan

لَقَدْ خَلَقْنَا الْإِنْسَانَ فِي أَحْسَنِ تَقْوِيمٍ

“Sesungguhnya kami telah menciptakan manusia dalam bentuk yang sebaik-baiknya”. Manusia juga adalah makhluk yang paling mulia dibandingkan makhluk-makhluknya yang lain, *“Kepada masing-masing baik golongan ini maupun golongan itu kami berikan bantuan dari kemurahan Tuhanmu. Dan kemurahan Tuhanmu tidak dapat dihalangi.”*(Al-Isra: 20).

وَمَا خَلَقْتُ الْجِنَّ وَالْإِنْسَ إِلَّا لِيَعْبُدُونِ

“Dan aku tidak menciptakan jin dan manusia melainkan supaya mereka mengabdikan kepada-Ku.” (QS. Adz-Zariyat: 56)

BAB II

PELAKSANAAN PRAKTIKUM

A. Target Kompetensi

Pelaksanaan praktikum anatomi tentang sistem muskuloskeletal diharapkan mampu menghasilkan mahasiswa sesuai dengan tujuan yang telah ditetapkan. Oleh karena itu, untuk membantu pencapaian tujuan belajar maka disusunlah daftar kompetensi praktikum anatomi untuk tingkat pencapaian kompetensi *knowledge* (pengetahuan) dan kompetensi *skill* (keterampilan) yang berhubungan dengan pemenuhan kebutuhan dasar.

NO	NAMA PERASAT
1	Osteologi, Arthrologi dan Myologi Cranium
2	Osteologi, Arthrologi, dan Myologi pada Thorax dan abdomen
3	Osteologi, Arthrologi, dan Myologi pada Trunk
4	Osteologi, Arthrologi, dan Myologi pada Pelvis
5	Osteologi, Arthrologi, dan Myologi pada Ekstremitas Atas
6	Osteologi, Arthrologi, dan Myologi pada Ekstremitas Bawah

B. Waktu Pelaksanaan

Pelaksanaan praktikum anatomi sistem muskuloskeletal dilaksanakan pada pembelajaran semester satu (I) Prodi D IV Fisioterapi. Jadwal pelaksanaan praktikum untuk masing-masing kelompok terdapat pada *lampiran* buku pedoman praktikum.

C. Tempat Pelaksanaan

Pelaksanaan praktikum anatomi sistem muskuloskeletal dilaksanakan di ruang laboratorium anatomi STIKES 'Aisyiyah Surakarta.

D. Peserta

Pelaksanaan praktikum anatomi akan diikuti seluruh mahasiswa D IV Fisioterapi semester satu (I). Mekanisme praktikum akan dilakukan secara klasikal dengan metode asistensi.

E. Dosen Pembimbing

Terlampir

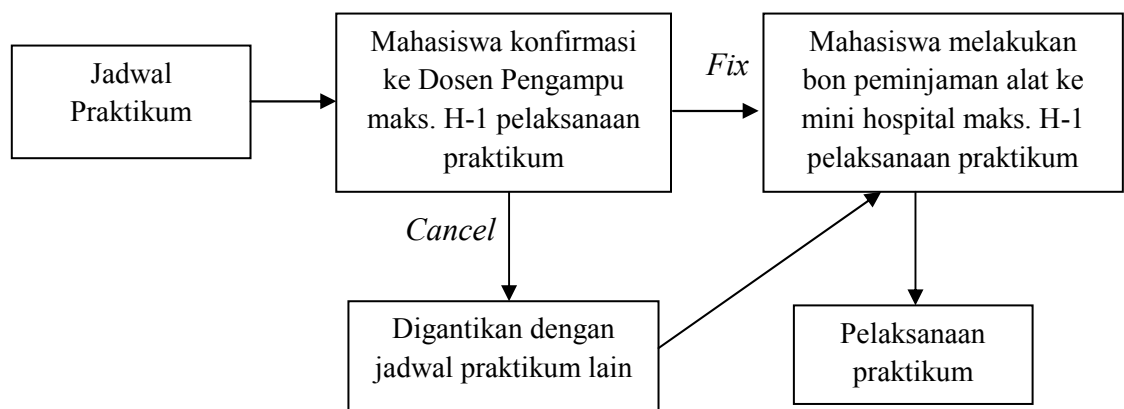
F. Mekanisme Bimbingan

Fase Bimbingan	Tugas Pembimbing	Tugas Peserta Didik
Fase Persiapan	Memfasilitasi waktu pelaksanaan, memberikan persetujuan pelaksanaan praktikum sesuai topik	<ol style="list-style-type: none"> 1. Koordinasi dengan dosen pembimbing 2. Mengebon alat dengan persetujuan dosen pembimbing minimal sehari sebelum dilakukan praktikum 3. Menyiapkan tempat dan alat yang dibutuhkan dalam praktikum sesuai topik
Fase Pelaksanaan	<ol style="list-style-type: none"> 1. Mengobservasi mahasiswa, dapat berupa tes lisan maupun tertulis 2. Menjelaskan dan mempraktekkan secara langsung sesuai dengan perasat masing-masing 3. Memberi kesempatan pada mahasiswa untuk mencoba melakukan secara langsung perasat yang telah diajarkan 	<ol style="list-style-type: none"> 1. Menjawab pertanyaan 2. Memperhatikan 3. Melakukan keterampilan yang telah diajarkan
Fase Evaluasi	<ol style="list-style-type: none"> 1. Melakukan <i>post conference</i> 2. Memberikan <i>feed back</i> peserta didik 3. Memberikan nilai proses pada lembar penilaian 	Mencatat dan mendengarkan

G. Tata Tertib

1. Mahasiswa wajib memakai jas laboratorium saat praktikum berlangsung
2. Mahasiswa wajib membuat resume materi yang akan dipraktikumkan
3. Kehadiran praktikum wajib 100%, jika mahasiswa tidak dapat mengikuti praktikum, mahasiswa wajib menggantinya dengan mengikuti praktikum kelompok berikutnya
4. Jadwal yang telah diberikan dapat berubah sewaktu-waktu disesuaikan dengan dosen pengampu masing-masing
5. Mahasiswa wajib meminta penilaian selama proses praktikum kepada dosen pembimbing praktikum
6. Mahasiswa wajib mengumpulkan buku pedoman yang telah diisi secara lengkap baik form penilaian maupun form target kompetensi
7. Mahasiswa wajib mengikuti praktikum secara full dengan tiap kali praktikum 100 menit
8. Mahasiswa yang berhak mengikuti ujian evaluasi (OSCA atau COMPRE) adalah mahasiswa yang telah mengikuti seluruh praktikum yang telah ditentukan

H. Alur Prosedur Praktikum



Mahasiswa menerima jadwal praktikum yang akan diberikan oleh koordinator praktikum. Maksimal atau paling lambat 1 hari sebelum pelaksanaan praktikum mahasiswa melakukan konfirmasi kepada dosen pengampu praktikum. Apabila dosen yang bersangkutan dapat mengisi praktikum sesuai jadwal (fix) mahasiswa wajib melakukan bon peminjaman alat sesuai dengan perasat yang akan dipraktikkan ke mini hospital (laboratorium) dengan bukti kertas bon alat yang telah di tandatangani oleh dosen pengampu dan mahasiswa. Namun apabila dosen yang bersangkutan tidak dapat mengisi praktikum sesuai dengan jadwal yang telah ditentukan, mahasiswa berhak menggantikan dengan dosen pengampu lain yang dapat memberikan materi dan mahasiswa tetap wajib melakukan bon peminjaman alat ke mini hospital (laboratorium).

I. Bukti Pencapaian Kompetensi

Terlampir

J. Rujukan

1. Marieb, Elaine N., & Hoehn, Katja. (2015). *Human Anatomy & Physiology*. Boston: Pearson.
2. Netter, Frank H. (2014). *Atlas of Human Anatomy*. USA: Saunders.
3. Putz, R., & Pabst, R. (2008). *Sobotta Atlas of Human Anatomy*. Jerman: Elsevier GmbH, Munchen.
4. Tortora, Gerard J., & Derrickson, Bryan. (2017). *Dasar Anatomi dan Fisiologi*. Jakarta: EGC.
5. Aras, Djohan., & Ahmad, Arisandy. (2016). *Palpasi Anatomi Otot*. Jakarta: Physiocare.
6. Sulfandi. (2018). *Basic Clinical Anatomy Musculoskeletal in Physiotherapy*. Makassar: PhysioSmart Publishing.

BAB III EVALUASI

A. Nilai Proses (60%)

1. Kedisiplinan
2. Keaktifan
3. Tugas Pra Lab

B. Nilai Evaluasi (40%)

Mahasiswa yang telah memenuhi kewajibannya untuk melaksanakan perasat praktikum berhak mengikuti ujian evaluasi yang akan dilaksanakan pada akhir keseluruhan praktikum sesuai dengan jadwal yang telah ditentukan oleh program studi. Evaluasi akhir dapat dilakukan dengan metode OSCA maupun COMPRE.

C. Nilai Akhir Praktikum

No	Penilaian	Prosentase	Nilai
1.	Nilai Proses	60 %	
2	Nilai Evaluasi	40 %	
Total			

GRADING SCHEME DAN KRITERIA PENILAIAN AKHIR

Nilai	Skor	Deskripsi Kemampuan
A	81 – 100	Mencapai capaian pembelajaran dengan sangat memuaskan
A-	71 – 80	Mencapai capaian pembelajaran dengan memuaskan
B	66 – 70	Mencapai capaian pembelajaran dengan baik
B-	61 – 65	Mencapai capaian pembelajaran dengan cukup
C	51 – 60	Mencapai capaian pembelajaran dengan kurang
D	41– 50	Tidak mencapai capaian pembelajaran
E	0 – 40	Tidak mencapai Capaian Pembelajaran

BAB IV

PENUTUP

A. Kesimpulan

Demikian modul praktek anatomi sistem muskuloskeletal ini kami susun. Besar harapan kami semoga pelaksanaan praktikum dapat berjalan sesuai rencana dan lancar. Atas perhatian dan kerjasamanya kami ucapkan terima kasih.

B. Saran

Proses penyusunan dan pelaksanaan praktikum anatomi sistem muskuloskeletal, mungkin masih jauh dari harapan, kami sebagai penyusun serta koordinator praktikum menerima masukan serta saran dari semua pihak.

Surakarta, 20 Februari 2017

Ketua Prodi D IV Fisioterapi

Koordinator Praktikum

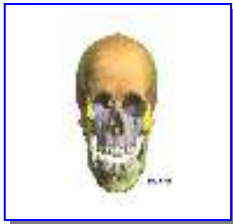Maskun Pudjianto, S.MPh., S.Pd., M.Kes.

Ari Sapti Mei Leni, SSt.FT., M.Or.

LAMPIRAN

DAFTAR PRASAT DAN PENGAMPU PRAKTIKUM LABORATORIUM ANATOMI PRODI D IV FISIOTERAPI

NO	PERTEMUAN	PENGAMPU
1	Osteologi, Arthrologi dan Myologi Cranium	Ari Sapti Mei Leni, SSt.FT., M.Or.
2	Osteologi, Arthrologi, dan Myologi pada Thorax dan abdomen	Ari Sapti Mei Leni, SSt.FT., M.Or.
3	Osteologi, Arthrologi, dan Myologi pada Trunk	Ari Sapti Mei Leni, SSt.FT., M.Or.
4	Osteologi, Arthrologi, dan Myologi pada Pelvis	Ari Sapti Mei Leni, SSt.FT., M.Or.
5	Osteologi, Arthrologi, dan Myologi pada Ekstremitas Atas	Ari Sapti Mei Leni, SSt.FT., M.Or.
6	Osteologi, Arthrologi, dan Myologi pada Ekstremitas Bawah	Ari Sapti Mei Leni, SSt.FT., M.Or.



PRAKTIKUM I

Osteologi, Arthrologi, dan Myologi Cranium

A. Capaian Pembelajaran Mata Kuliah:

Mahasiswa mampu menerapkan tentang prinsip-prinsip dan konsep dasar anatomi untuk memperkuat gambaran dalam mempelajari anatomi tubuh manusia

B. Indikator Kompetensi :

1. Ketepatan mendemonstrasikan anatomi tulang pada cranium (osteologi cranium)
2. Ketepatan mendemonstrasikan anatomi sendi pada cranium (arthrologi cranium)
3. Ketepatan mendemonstrasikan anatomi otot pada cranium (myologi cranium)

C. Teori

1. Definisi

Anatomi adalah ilmu yang mempelajari tentang struktur tubuh manusia, berasal dari bahasa Yunani “*ana*” yang berarti habis atau ke atas dan “*tomos*” yang berarti memotong atau mengiris. Maksudnya anatomi adalah ilmu yang mempelajari struktur tubuh manusia dengan cara menguraikan tubuh menjadi bagian-bagian yang lebih kecil sampai ke bagian terkecil, dengan cara memotong atau mengiris tubuh kemudian diangkat, dipelajari, dan diperiksa dengan menggunakan mikroskop.

Anatomi dibagi menjadi dua bagian yaitu:

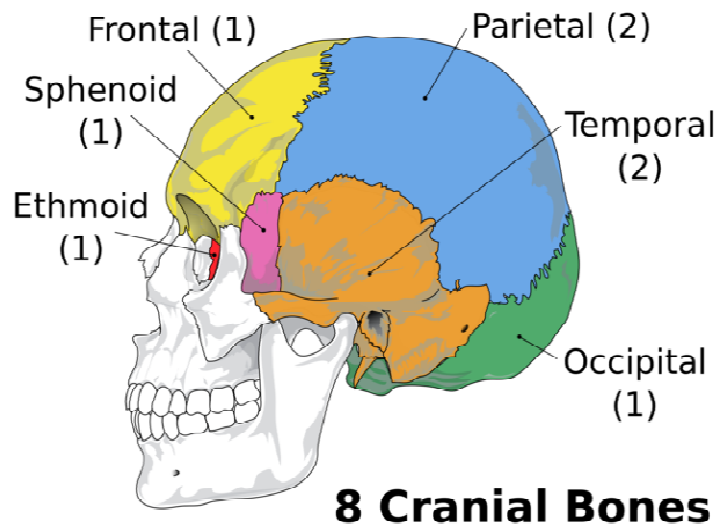
- a. Anatomi Macroscopia, dan
- b. Anatomi Microscopia

Anatomi yang dipelajari untuk memperdalam atau memahami ilmu gerak adalah anatomi macroscopia yang tergolong dalam anatomi sistematika yang meliputi osteologi, arthrologi dan myologi, dan anatomi regional yang meliputi region membri superioris (anggota gerak atas), region membri inferioris (anggota gerak bawah), region thoracalis dan region abdominalis.

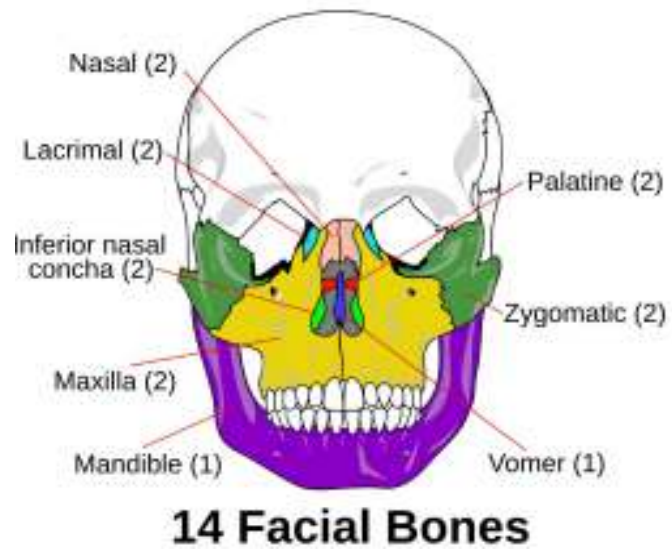
2. Osteologi pada Cranium

Osteologi adalah ilmu yang mempelajari tentang tulang. Osteologi pada cranium adalah ilmu yang mempelajari tulang pada tengkorak/kepala. Tulang pembentuk cranium/kepala 2 yaitu:

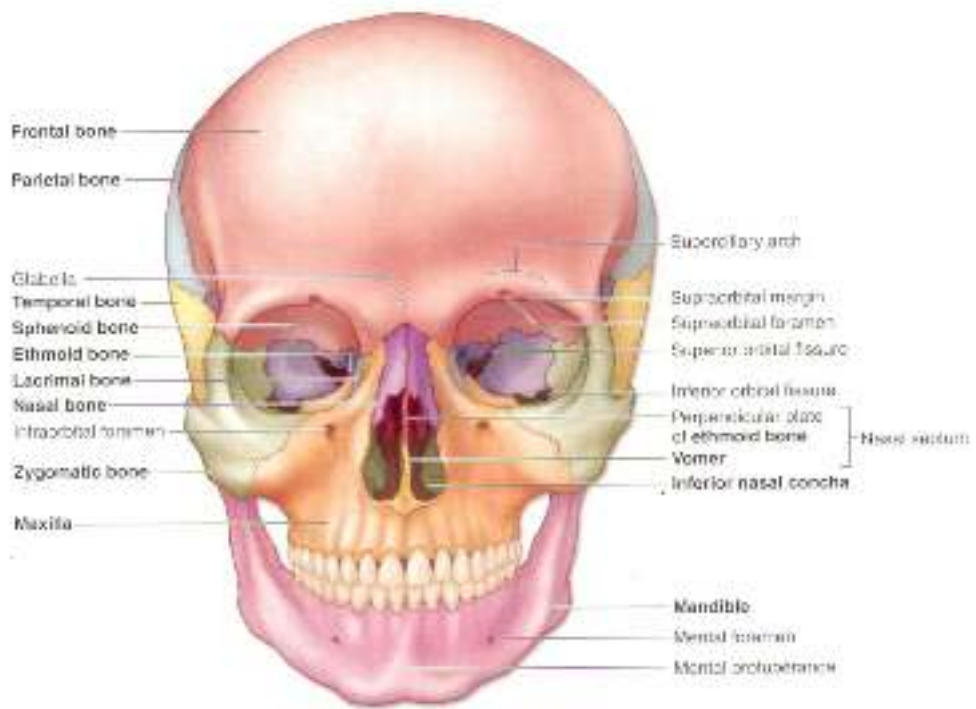
- a. Neurocranium, terdiri dari:
 - 1) Os. frontale yaitu tulang dahi (1 Tulang)
 - 2) Os. parietale yaitu tulang ubun-ubun (2 Tulang)
 - 3) Os. temporale yaitu tulang pelipis (2 Tulang)
 - 4) Os. occipitale yaitu tulang kepala bagian belakang (1 Tulang)
 - 5) Os. ethmoidale yaitu tulang tapis (1 Tulang)
 - 6) Os. sphenoidale yaitu tulang baji (1 Tulang)
- b. Splanchnocranium / Viscerocranium, terdiri dari:
 - 1) Os. maxilla yaitu tulang rahang atas (2 Tulang)
 - 2) Os. Mandibula yaitu tulang rahang bawah (1 Tulang)
 - 3) Os. nasale yaitu tulang hidung (2 Tulang)
 - 4) Os. zigomaticum yaitu tulang pipi (2 Tulang)
 - 5) Os. lacrimale yaitu tulang mata (2 Tulang)
 - 6) Os. palatum yaitu tulang langit-langit (2 Tulang)
 - 7) Os. vomer yaitu tulang tengah hidung (1 Tulang)
 - 8) Concha nasalis inferior yaitu tulang karang hidung bawah (2 Tulang)



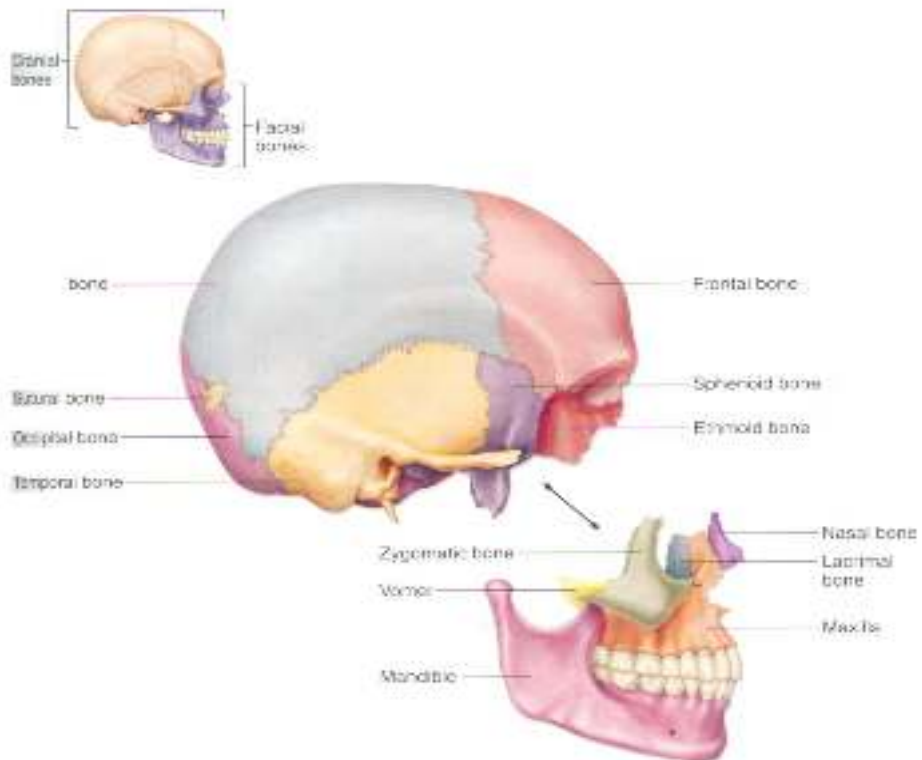
Gambar 1. Tulang Tengkorak

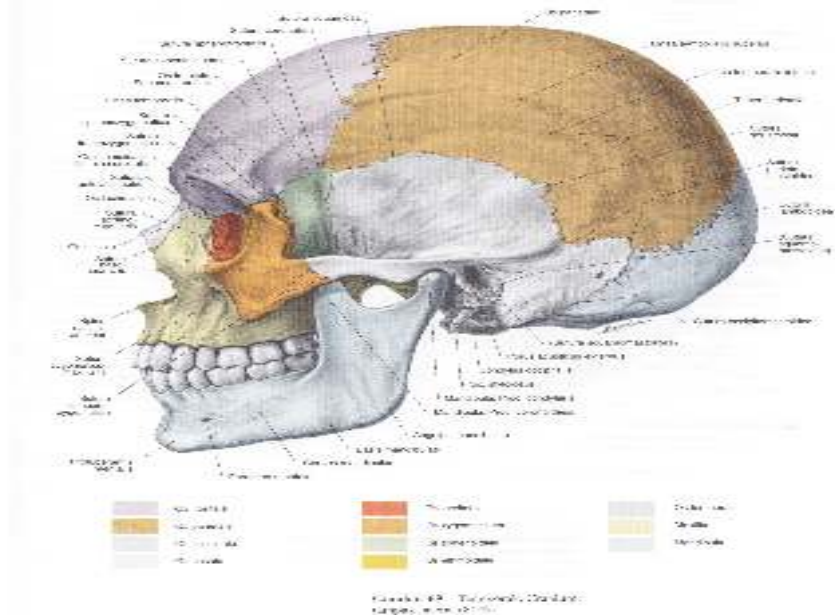


Gambar 2. Tulang Wajah

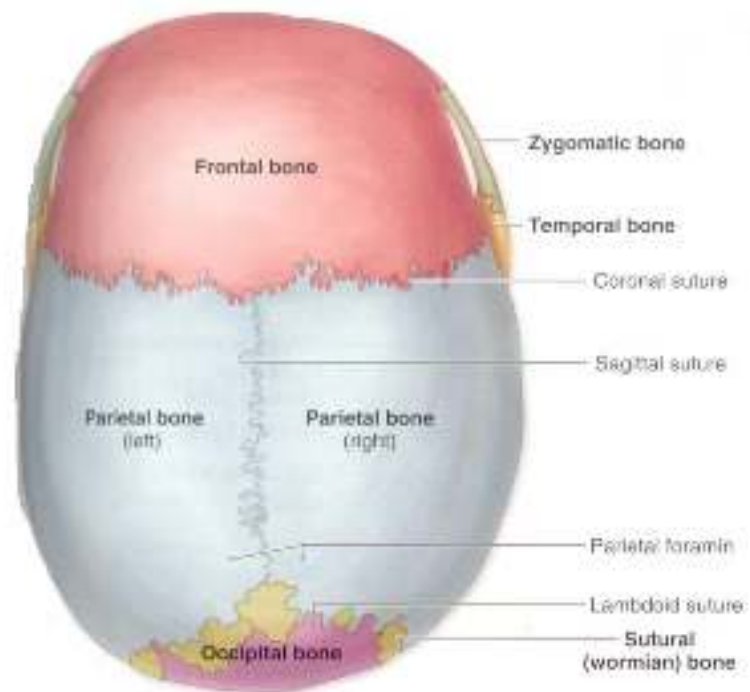


Gambar 3. Tulang Cranium dilihat dari depan (anterior)

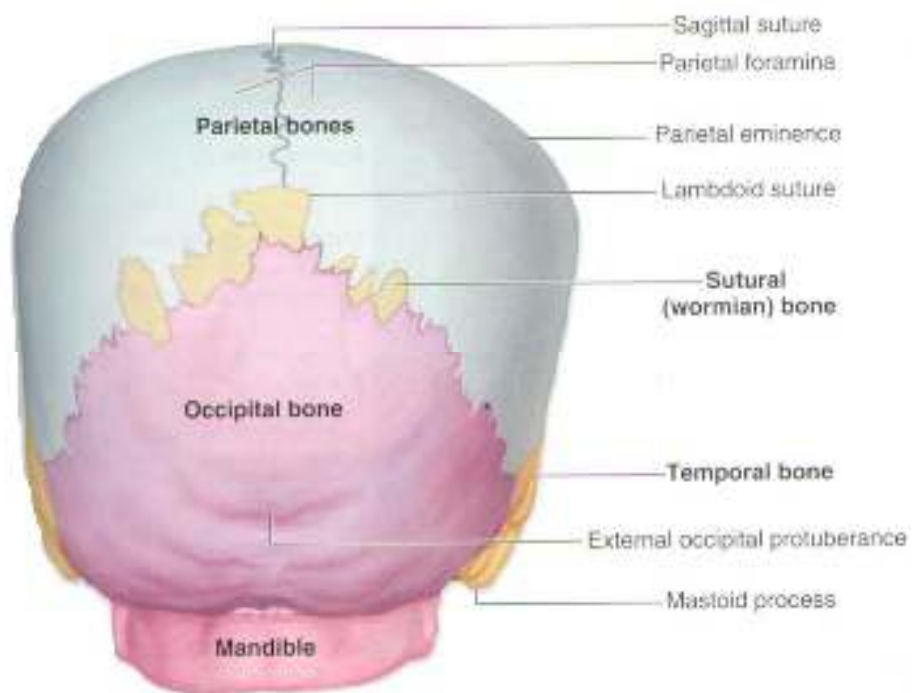




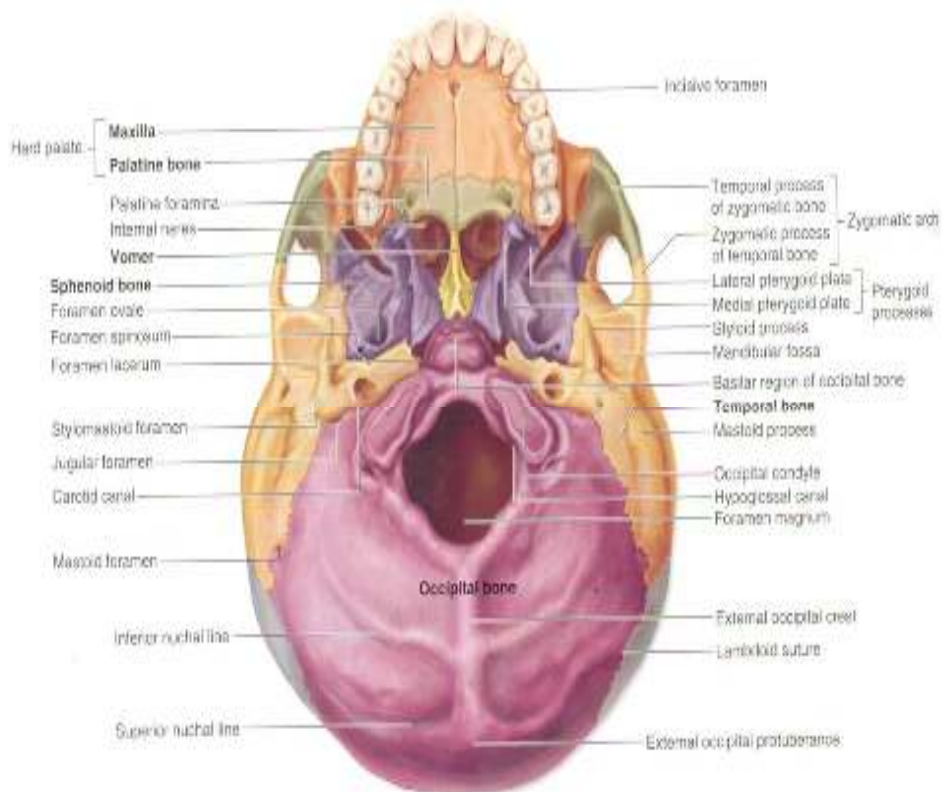
Gambar 4. Tulang Cranium dilihat dari samping (lateral)



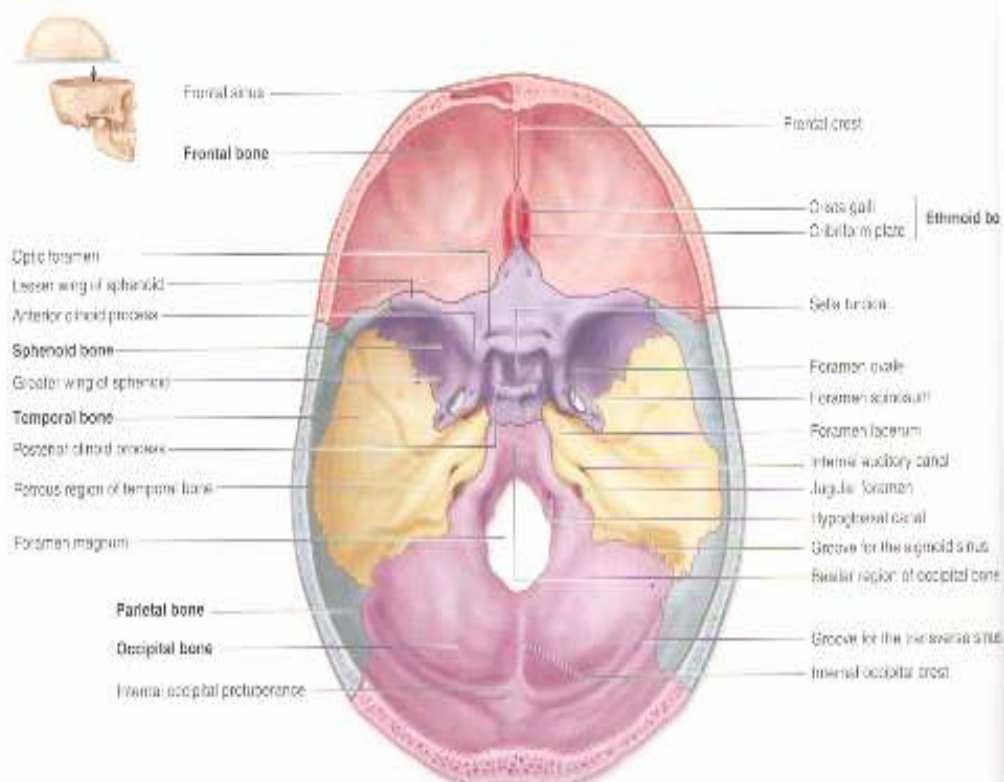
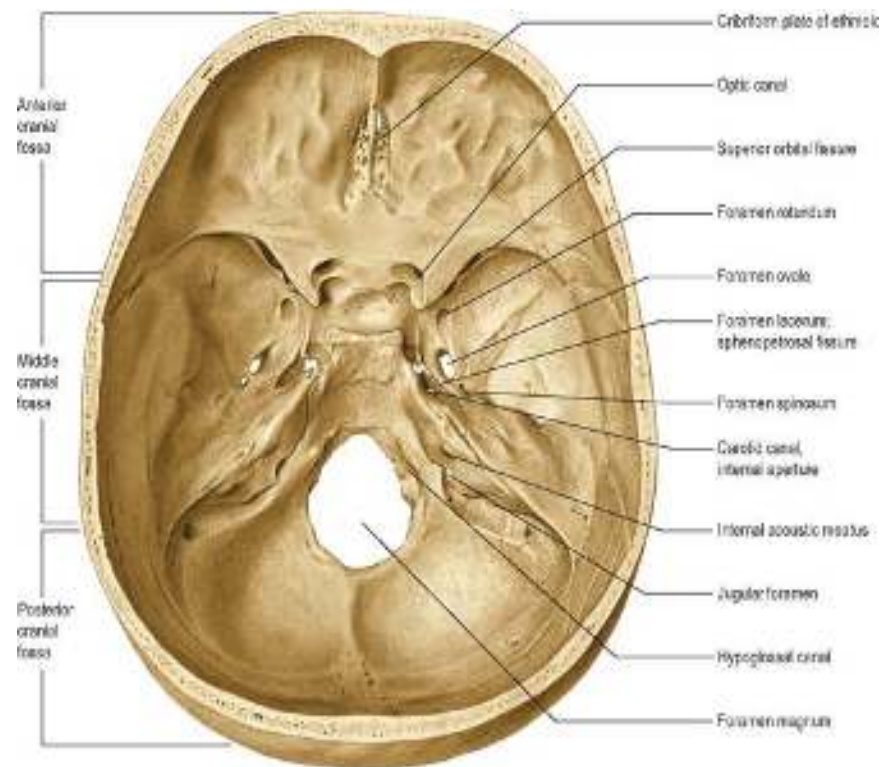
Gambar 5. Tulang Cranium dilihat dari atas (superior)



Gambar 6. Tulang Cranium dilihat dari belakang (posterior)



Gambar 7. Tulang cranium dilihat dari bawah (inferior)



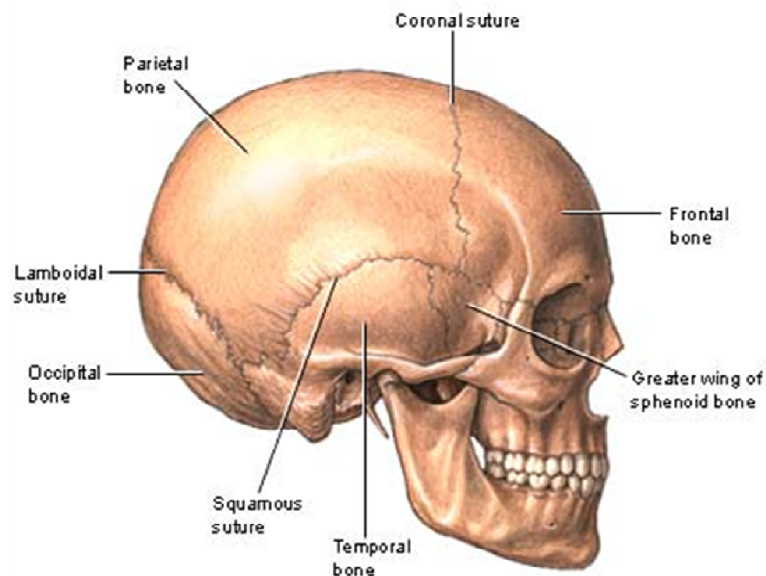
Gambar 8. Tulang cranium dilihat dari dalam (medial)

3. Arthrologi pada Cranium

Arthrologi adalah ilmu yang mempelajari tentang persendian. Arthrologi pada cranium adalah ilmu yang mempelajari tentang persendian pada cranium. Arthrologi pada cranium tergolong sendi sinartrosis (sendi yang tidak terjadi pergerakan) dan sendi diartrosis (sendi yang terjadi pergerakan). Sendi sinartrosis pada cranium termasuk sendi fibrosa karena persendian tersebut di mana permukaan tulang yang bersendi dihubungkan oleh jaringan fibrosa dan persendian tersebut disebut dengan sutura. Sedangkan sendi diartrosis pada cranium termasuk sendi sinovial karena menghasilkan cairan sinovial yang berfungsi sebagai pelumas, sehingga terjadi pergerakan yang luas.

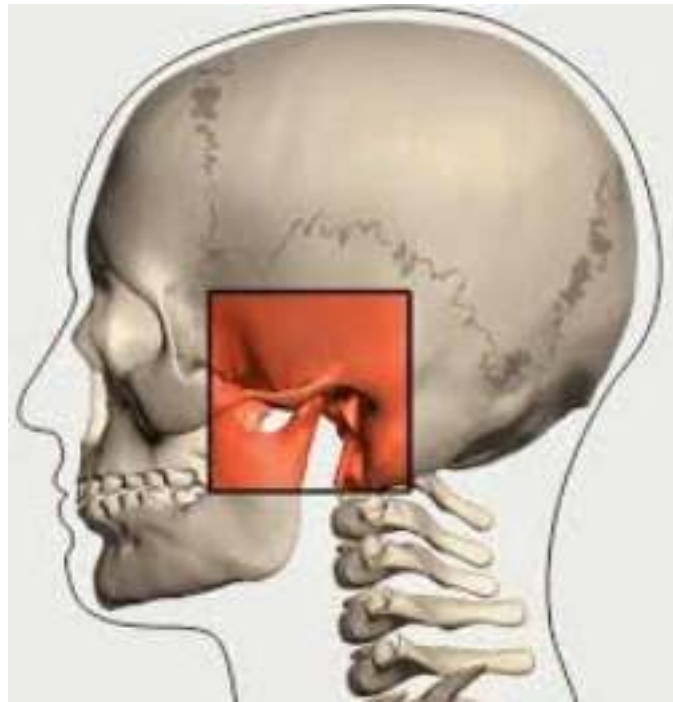
Sendi pada cranium antara lain:

- a. Sutura, terdiri dari 4 yang besar :
 - 1) Sutura coronal, terletak diantara os.frontal dan os.parietal
 - 2) Sutura lambdoid, terletak antara os.parietal dan os.occipital
 - 3) Sutura sagittalis, terletak diantara kedua os.parietal
 - 4) Sutura squamosal, terletak diantara os.temporal dan os.parietal



Gambar 9. Sutura

- b. *Temporomandibular joint* , sendi yang dibentuk oleh os. temporal dan os. mandibula



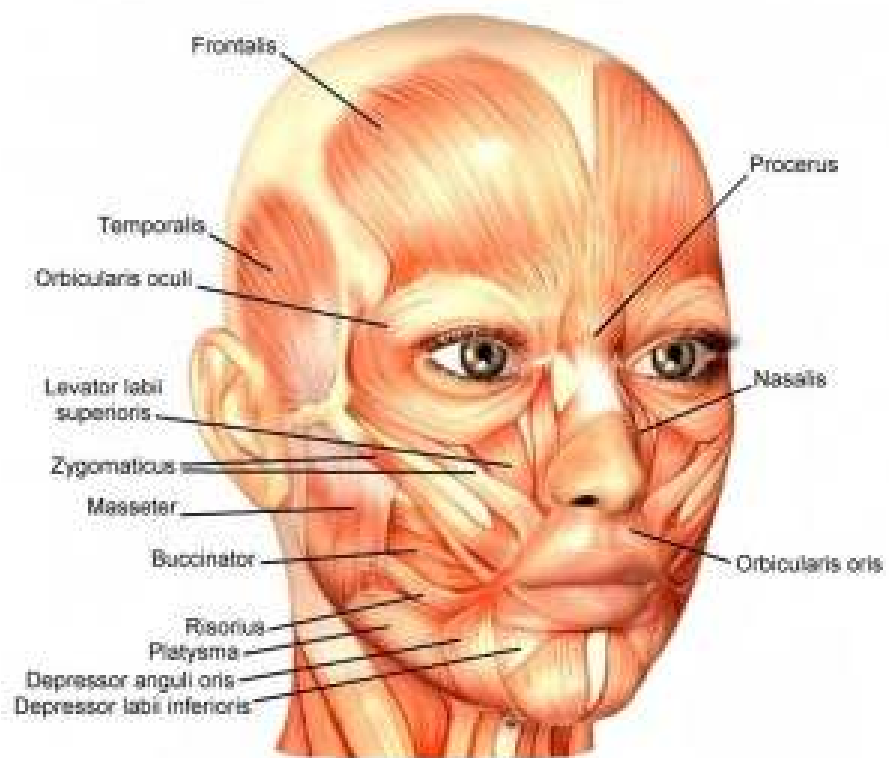Gambar 10. *Temporomandibular joint*

4. Myologi pada Cranium

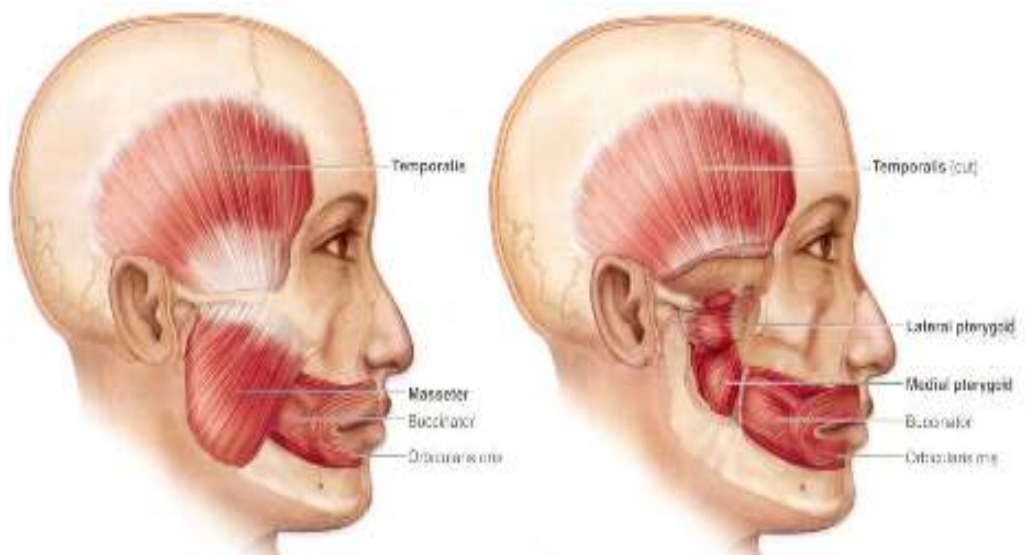
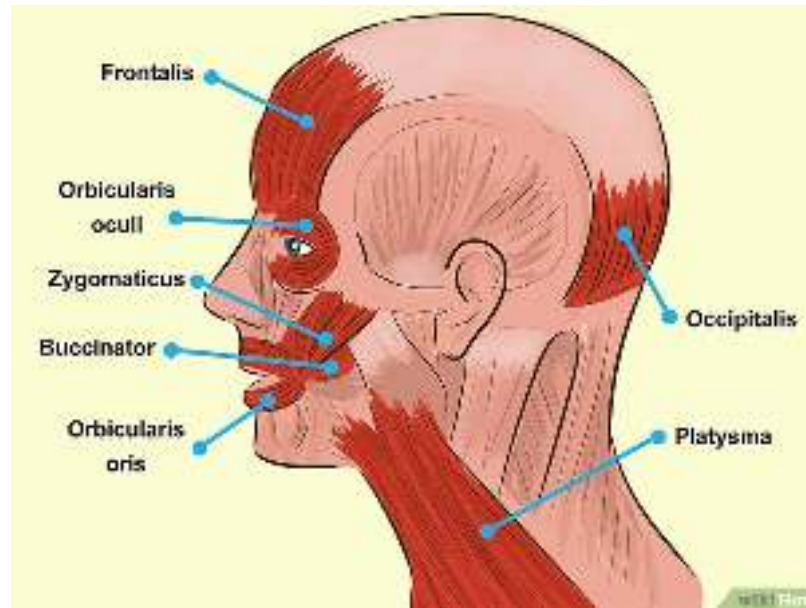
Myologi adalah ilmu yang mempelajari tentang otot. Myologi pada cranium adalah ilmu yang mempelajari tentang otot pada cranium. Otot pada cranium meliputi kepala, wajah, dan leher. Otot pada cranium antara lain:

- a. M. Occipitofrontalis
- b. M. Temporalis
- c. M. Orbicularis oculi dan oris
- d. M. Corrugator supercili
- e. M. Procerus
- f. M. Nasalis
- g. M. Zygomaticus mayor dan minor
- h. M. Levator labii superior
- i. M. Depressor septi nasi, labii inferior, dan anguli oris

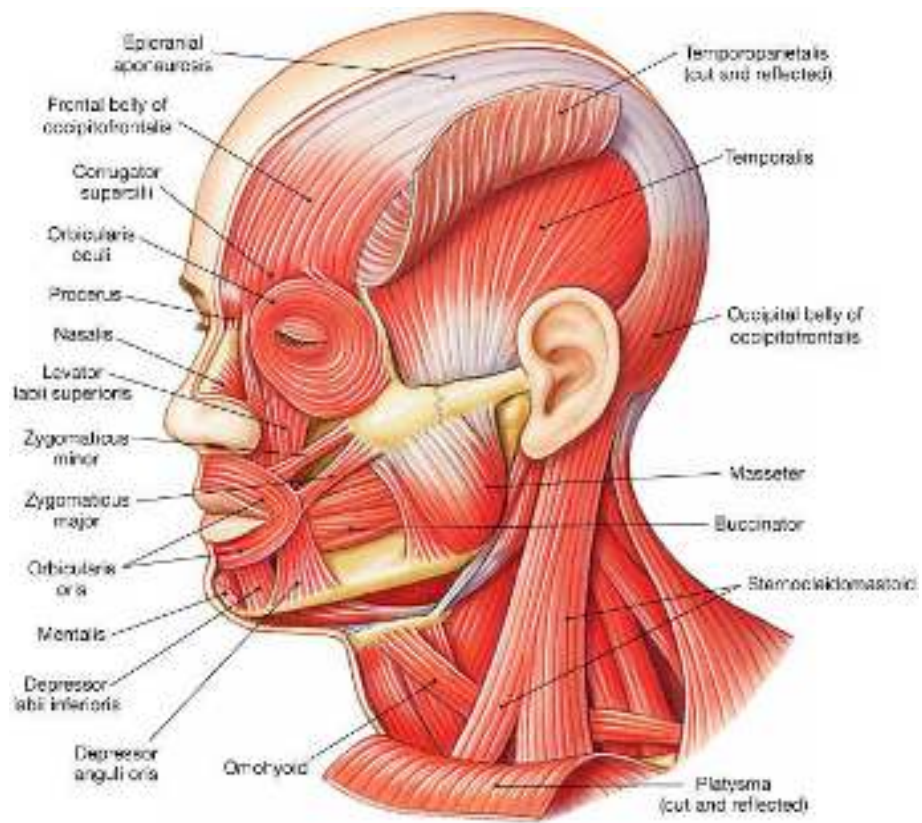
- j. M. Buccinator
- k. M. Mentalis
- l. M. Platysma
- m. M. Masseter
- n. M. Risorius
- o. M. Pterygoid lateral dan medial
- p. M. Sternocleidomastoideus
- q. M. Scalenus
- r. M. Omohyoid
- s. M. Auricularis superior, anterior, dan posterior
- t. M. Trapezius upper



Gambar 11. Otot Cranium dilihat dari samping depan



Gambar 12. Otot Cranium dilihat dari samping (lateral)



Gambar 13. Otot Cranium lengkap



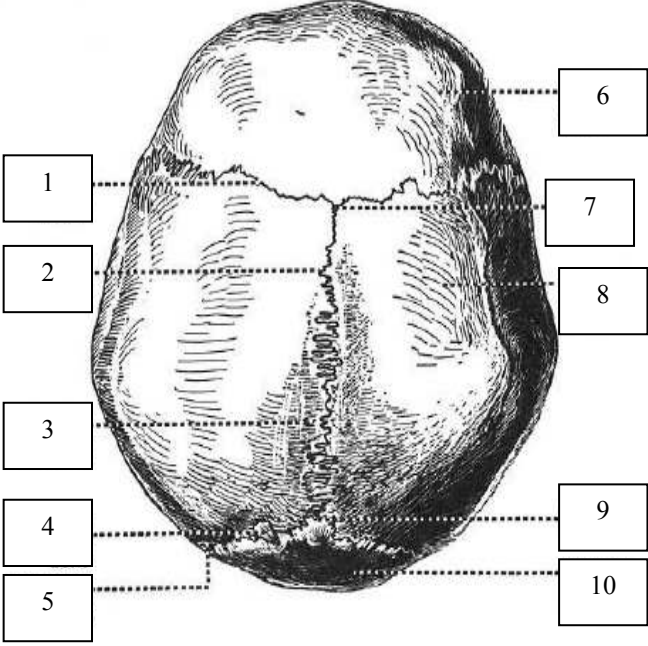
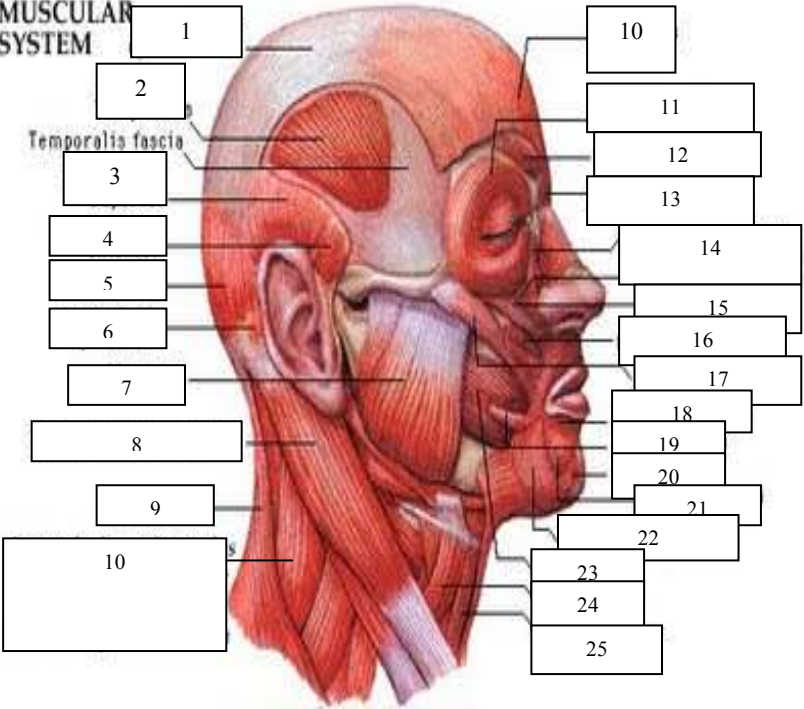
STIKES 'AISYIAH SURAKARTA

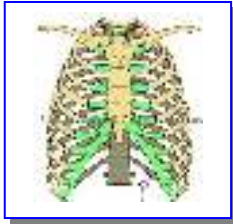
Kampus I : Jl. Ki Hajar Dewantara 10 Ketingan, Jebres, Surakarta Telp.
(0271) 631141-631143

Kampus II : Jl. Kapulogo 03 Pajang Laweyan, Surakarta Telp. (0271) 711270

**FORMAT INSTRUMEN IDENTIFIKASI ANATOMI
OSTEOLOGI, ARTHROLOGI, DAN MYOLOGI CRANIUM**

1	<p>The image contains two anatomical diagrams of the human cranium. The top diagram is an anterior view of the skull, showing the frontal bone (6), ethmoid bone (7), zygomatic bone (8), maxilla (9), and mandible (10). The bottom diagram is a lateral view of the skull, showing the parietal bone (13), occipital condyle (14), and occipital condyle (15).</p>	Osteologi dan Arthrologi pada Cranium (bobot nilai: 35)
---	--	---

	 <p>A superior view of the human skull with 10 numbered boxes for labeling. The boxes are arranged as follows: 1 (left side, frontal bone), 2 (left side, parietal bone), 3 (left side, occipital bone), 4 (left side, occipital condyle), 5 (left side, occipital condyle), 6 (top, frontal bone), 7 (top, parietal bone), 8 (top, parietal bone), 9 (right side, occipital bone), 10 (right side, occipital condyle).</p>	
2	<p>MUSCULAR SYSTEM</p>  <p>A lateral view of the human head and neck with 25 numbered boxes for labeling muscles. The boxes are arranged as follows: 1 (frontalis), 2 (temporalis fascia), 3 (temporalis anterior), 4 (temporalis anterior), 5 (temporalis anterior), 6 (temporalis anterior), 7 (temporalis anterior), 8 (temporalis anterior), 9 (temporalis anterior), 10 (temporalis anterior), 11 (orbicularis oculi), 12 (orbicularis oris), 13 (orbicularis oris), 14 (orbicularis oris), 15 (orbicularis oris), 16 (orbicularis oris), 17 (orbicularis oris), 18 (orbicularis oris), 19 (orbicularis oris), 20 (orbicularis oris), 21 (orbicularis oris), 22 (orbicularis oris), 23 (orbicularis oris), 24 (orbicularis oris), 25 (orbicularis oris).</p>	<p>Myologi pada Cranium dan fungsinya (bobot nilai: 65)</p>



PRAKTIKUM II

Osteologi, Arthrologi, dan Myologi Thorax dan Abdomen

A. Capaian Pembelajaran Mata Kuliah:

Mahasiswa mampu menerapkan tentang prinsip-prinsip dan konsep dasar anatomi untuk memperkuat gambaran dalam mempelajari anatomi tubuh manusia

B. Indikator Kompetensi :

1. Ketepatan mendemonstrasikan anatomi tulang pada thorax dan abdomen (osteologi thorax dan abdomen)
2. Ketepatan mendemonstrasikan anatomi sendi pada thorax dan abdomen (arthrologi thorax dan abdomen)
3. Ketepatan mendemonstrasikan anatomi otot pada thorax dan abdomen (myologi thorax dan abdomen)

C. Teori

1. Definisi

Anatomi adalah ilmu yang mempelajari tentang struktur tubuh manusia, berasal dari bahasa Yunani “*ana*” yang berarti habis atau ke atas dan “*tomos*” yang berarti memotong atau mengiris. Maksudnya anatomi adalah ilmu yang mempelajari struktur tubuh manusia dengan cara menguraikan tubuh menjadi bagian-bagian yang lebih kecil sampai ke bagian terkecil, dengan cara memotong atau mengiris tubuh kemudian diangkat, dipelajari, dan diperiksa dengan menggunakan mikroskop.

Anatomi dibagi menjadi dua bagian yaitu:

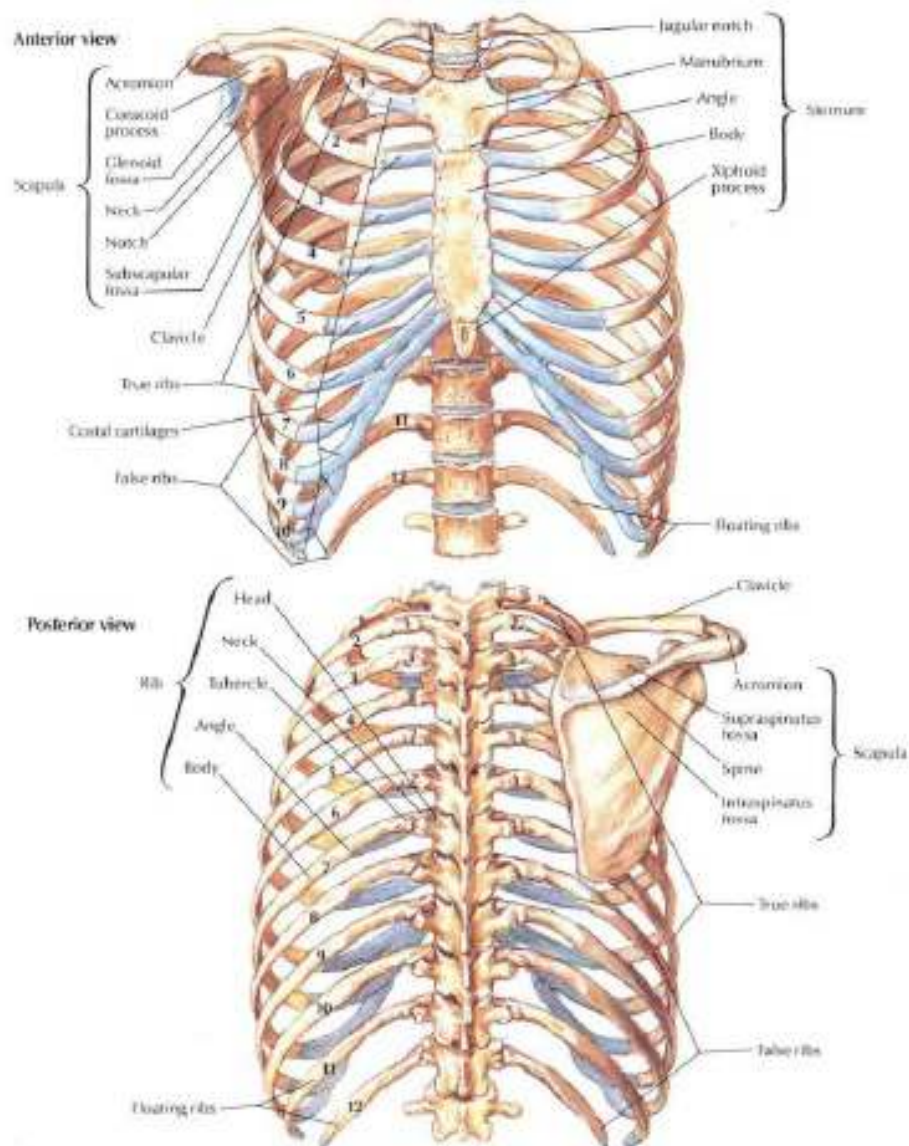
- c. Anatomi Macroscopia, dan
- d. Anatomi Microscopia

Anatomi yang dipelajari untuk memperdalam atau memahami ilmu gerak adalah anatomi macroscopia yang tergolong dalam anatomi sistematika yang meliputi osteologi, arthrologi dan myologi, dan anatomi regional yang meliputi region membri superioris (anggota gerak atas), region membri inferioris (anggota gerak bawah), region thoracalis dan region abdominalis.

2. Osteologi pada Thorax dan Abdomen

Osteologi adalah ilmu yang mempelajari tentang tulang. Osteologi pada thorax dan abdomen adalah ilmu yang mempelajari tulang pada rongga dada dan perut. Thorax dibentuk oleh 3 tulang utama dan 2 tulang tambahan yaitu:

- a. Os. Clavicula yaitu tulang selangka sebanyak 1 pasang (tulang tambahan)
- b. Os. Sternum yaitu tulang dada sebanyak 1 tulang yang terdiri dari manubrium sterni, corpus sterni, dan proc. Xyloideus (tulang utama)
- c. Os. Costa yaitu tulang rusuk (tulang utama) terdiri dari:
 - 1) Costa vera (tulang rusuk sejati) sebanyak 7 pasang
 - 2) Costa spuria (tulang rusuk palsu) sebanyak 3 pasang
 - 3) Costa fluctuantes (tulang rusuk melayang) sebanyak 2 pasang
- d. Os. Vertebra thoracalis yaitu tulang belakang bagian thoracal sebanyak 12 ruas (tulang utama)
- e. Os. Scapula yaitu tulang belikat sebanyak 1 pasang (tulang tambahan)



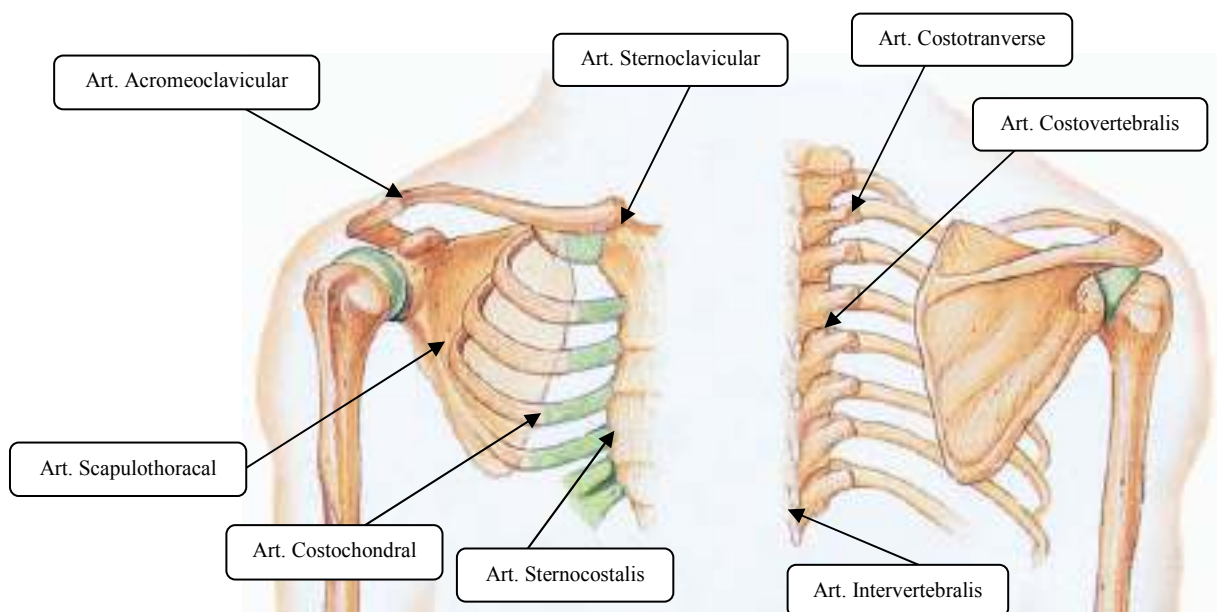
Gambar 1. Thorax dilihat dari anterior dan posterior

3. Arthrologi pada Thorax dan Abdomen

Arthrologi adalah ilmu yang mempelajari tentang persendian. Arthrologi pada thorax dan abdomen adalah ilmu yang mempelajari tentang persendian pada thorax dan abdomen. Arthrologi pada thorax dan abdomen tergolong sendi amphiartrosis (sendi yang sedikit terjadi pergerakan). Sendi amphiartrosis pada thorax dan abdomen termasuk sendi synchondrosis karena persendian tersebut di mana hubungan antar tulang

disatukan oleh tulang rawan cartilago hyalin atau fibro cartilago. Nama lain sendi adalah *articulatio* atau *joint*. Sendi pada thorax dan abdomen antara lain:

- a. Art. Sternoclavicular yaitu sendi yang dibentuk oleh os. sternum dan os. clavícula
- b. Art. Acromioclavicular yaitu sendi yang dibentuk oleh acromion (os. scapula) dan os. Clavícula
- c. Art. Sternocostalis yaitu sendi yang dibentuk oleh os. sternum dan os. costa
- d. Art. Costochondral yaitu sendi yang dibentuk oleh os. costa dan kartilago costa
- e. Art. Costotransverse yaitu sendi yang dibentuk oleh os. costa dan proc. transversus (os. vertebra thoracalis)
- f. Art. Costovertebralis yaitu sendi yang dibentuk oleh os. costa dan os. vertebra thoracalis
- g. Art. Scapulothoracal yaitu sendi yang dibentuk oleh os. scapula dan os. vertebra thoracalis
- h. Art. Intervertebralis yaitu sendi yang dibentuk oleh antar os. vertebra thoracalis

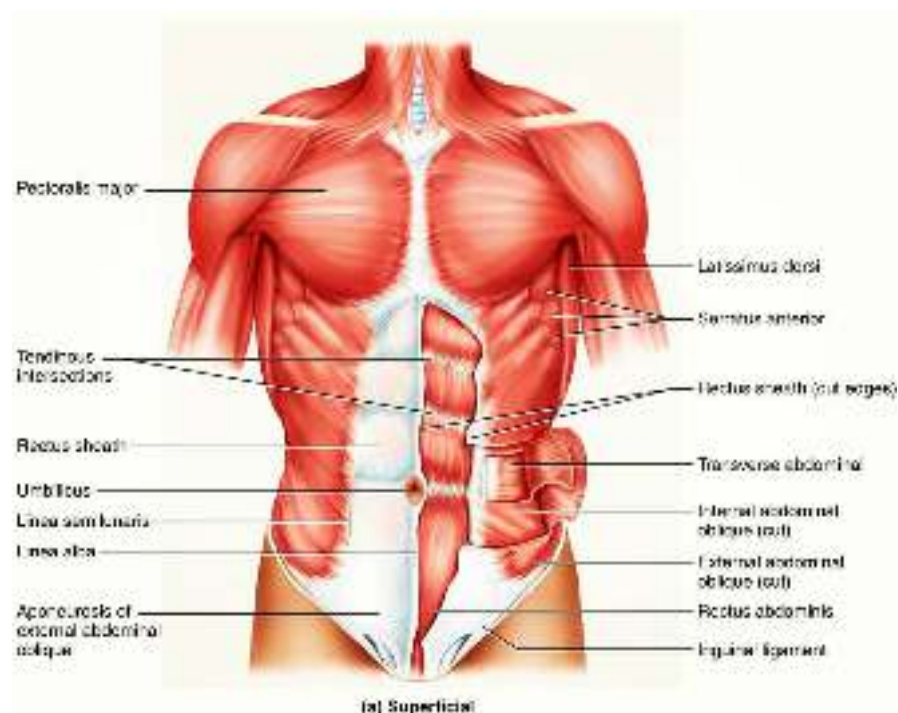


Gambar 2. Sendi pada Thorax

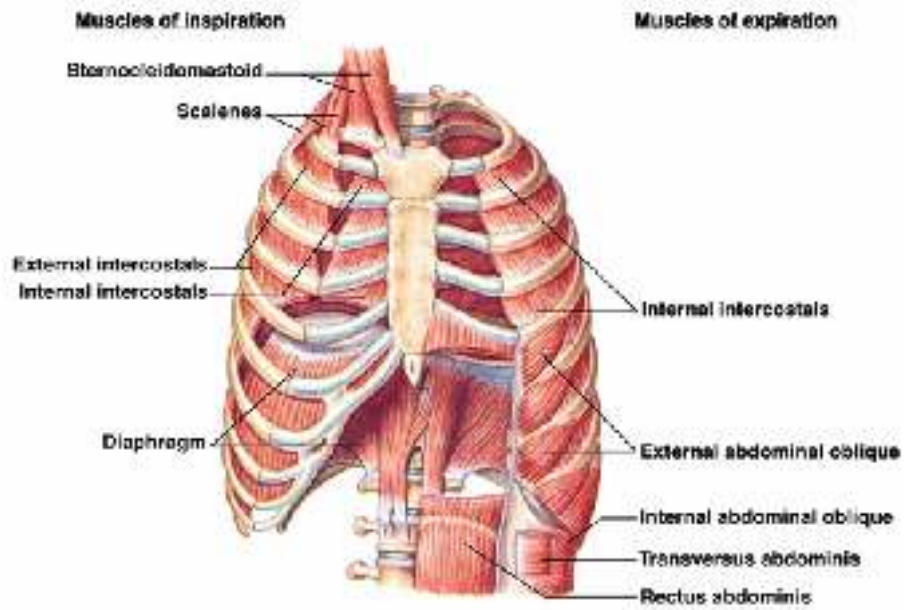
4. Myologi pada Thorax dan Abdomen

Myologi adalah ilmu yang mempelajari tentang otot. Myologi pada thorax dan abdomen adalah ilmu yang mempelajari tentang otot pada thorax dan abdomen. Otot pada thorax dan abdomen meliputi rongga dada dan perut. Otot pada thorax dan abdomen antara lain:

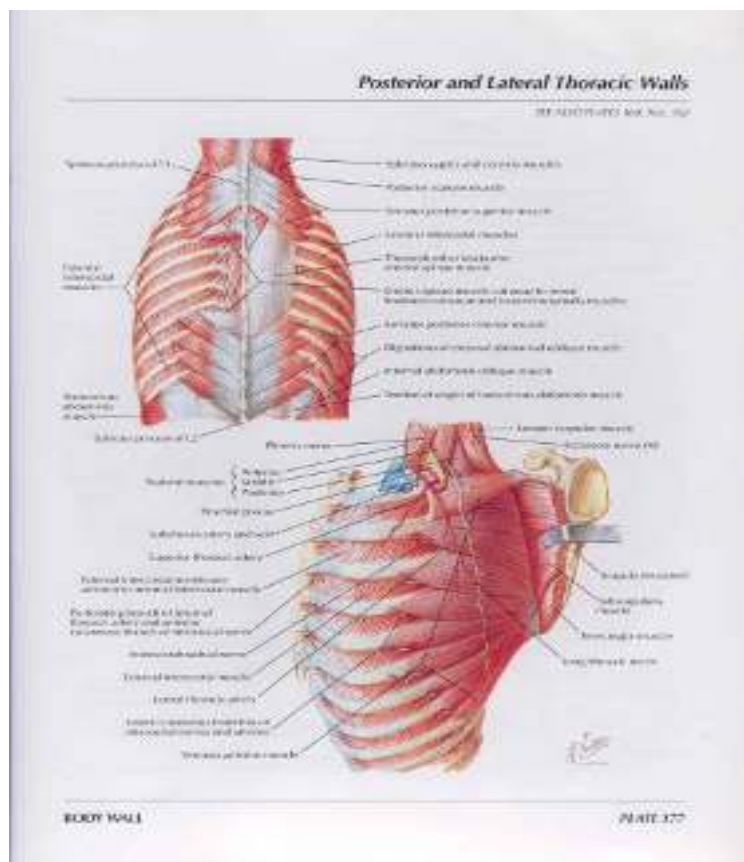
- a. M. Pectoralis mayor dan minor
- b. M. Seratus anterior dan posterior superior inferior
- c. M. Intercostalis externus dan internus
- d. M. Tranversus thoracis
- e. M. Levator costa
- f. M. Subcostalis
- g. M. Diafragma
- h. M. Obliquus externus dan internus
- i. M. Rectus abdominis
- j. M. Tranversus abdominis
- k. M. Pyramidalis
- l. M. Quadratus lumborum



Gambar 3. Otot pada Thorax dan Abdomen dilihat dari anterior superficial



Gambar 4. Otot Thorax dan Abdomen dilihat dari anterior profundus



Gambar 5. Otot Thorax dan Abdomen dilihat dari posterior profundus

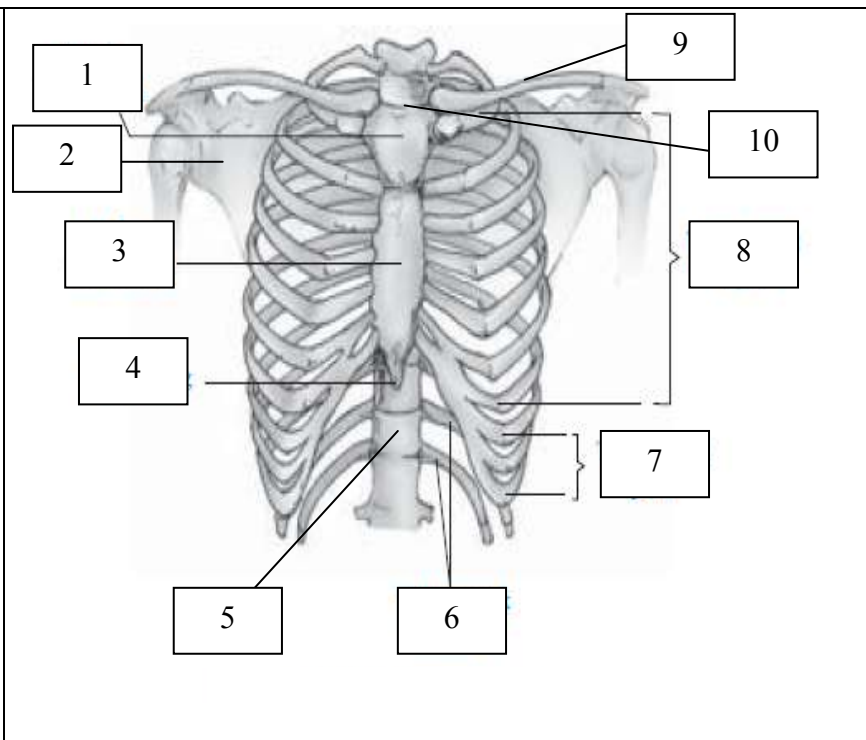


STIKES 'AISYIAH SURAKARTA

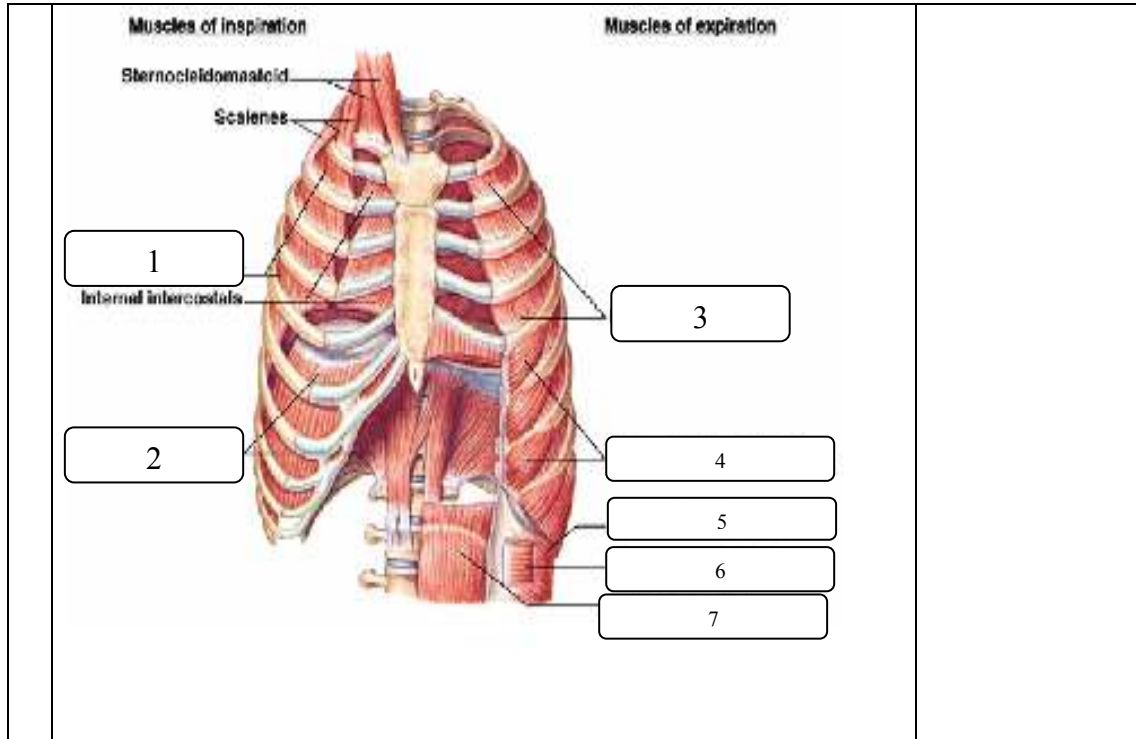
Kampus I : Jl. Ki Hajar Dewantara 10 Ketingan, Jebres, Surakarta Telp. (0271) 631141-631143

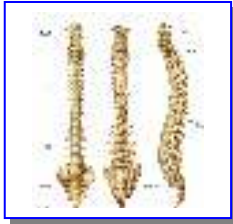Kampus II : Jl. Kapulogo 03 Pajang Laweyan, Surakarta Telp. (0271) 711270

**FORMAT INSTRUMEN IDENTIFIKASI ANATOMI
OSTEOLOGI, ARTHROLOGI, DAN MYOLOGI
THORAX DAN ABDOMEN**

1		Osteologi pada thorax dan abdomen (bobot nilai: 10)
---	---	---

<p>2</p>	<p>The image contains two anatomical diagrams of the human thoracic and abdominal regions. The left diagram shows a lateral view of the rib cage and shoulder girdle, with labels 1 through 5 pointing to various structures. The right diagram shows a medial view of the rib cage and shoulder girdle, with labels 6 through 8 pointing to various structures.</p>	<p>Arthrologi pada Thorax dan Abdomen dan penjelasannya (bobot nilai: 24)</p>
<p>3</p>	<p>The image shows an anatomical diagram of the abdominal muscles. Labels 1 through 6 point to various muscles and structures. Text labels include: Latissimus dorsi, Rectus sheath (cut edges), Sac crest, Inguinal ligament, Inguinal canal, Linea alba, and Umbilicus.</p>	<p>Myologi pada Thorax dan Abdomen dilengkapi origo, insertio, dan fungsinya (bobot nilai: 66)</p>





PRAKTIKUM III

Osteologi, Arthrologi, dan Myologi Trunk

A. Capaian Pembelajaran Mata Kuliah:

Mahasiswa mampu menerapkan tentang prinsip-prinsip dan konsep dasar anatomi untuk memperkuat gambaran dalam mempelajari anatomi tubuh manusia

B. Indikator Kompetensi :

1. Ketepatan mendemonstrasikan anatomi tulang pada trunk (osteologi trunk)
2. Ketepatan mendemonstrasikan anatomi sendi pada trunk (arthrologi trunk)
3. Ketepatan mendemonstrasikan anatomi otot pada trunk (myologi trunk)

C. Teori

1. Definisi

Anatomi adalah ilmu yang mempelajari tentang struktur tubuh manusia, berasal dari bahasa Yunani “*ana*” yang berarti habis atau ke atas dan “*tomos*” yang berarti memotong atau mengiris. Maksudnya anatomi adalah ilmu yang mempelajari struktur tubuh manusia dengan cara menguraikan tubuh menjadi bagian-bagian yang lebih kecil sampai ke bagian terkecil, dengan cara memotong atau mengiris tubuh kemudian diangkat, dipelajari, dan diperiksa dengan menggunakan mikroskop.

Anatomi dibagi menjadi dua bagian yaitu:

- a. Anatomi Macroscopia, dan
- b. Anatomi Microscopia

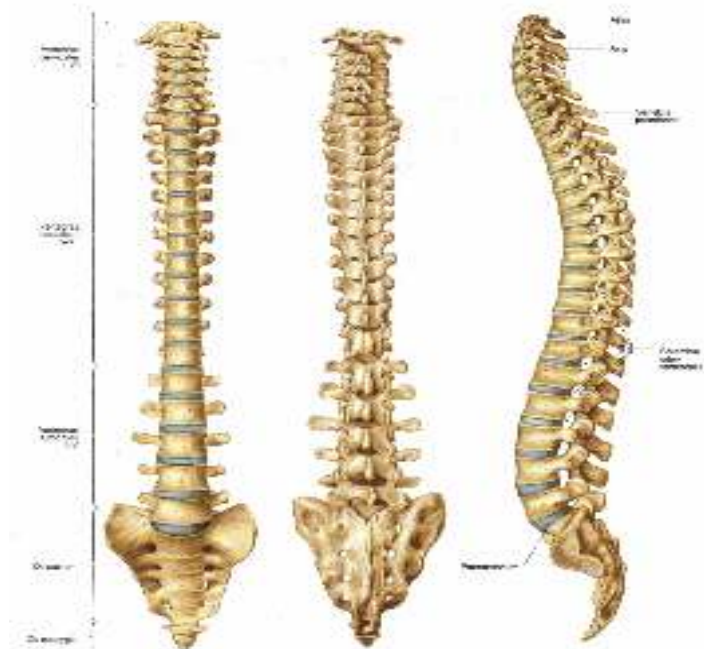Anatomi yang dipelajari untuk memperdalam atau memahami ilmu gerak adalah anatomi macroscopia yang tergolong dalam anatomi sistematika yang meliputi osteologi, arthrologi dan myologi, dan anatomi

regional yang meliputi region membri superioris (anggota gerak atas), region membri inferioris (anggota gerak bawah), region thoracalis dan region abdominalis.

2. Osteologi pada Trunk

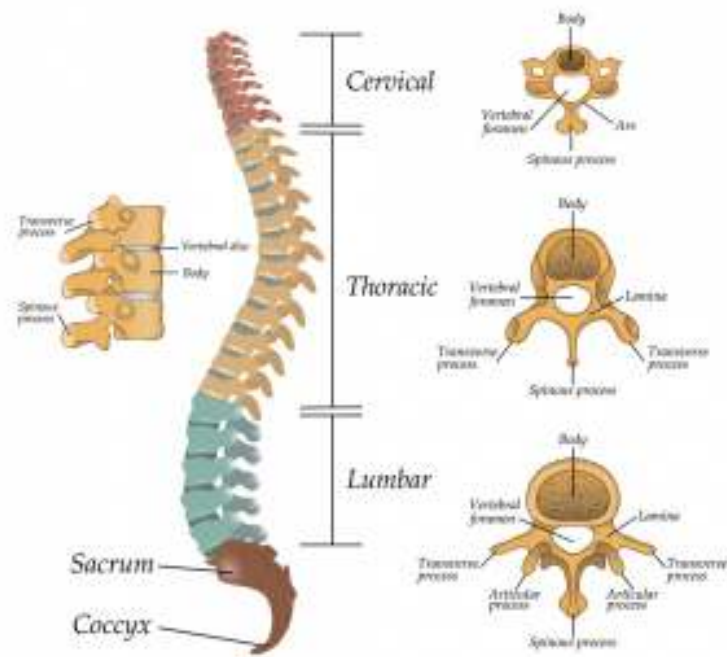
Osteologi adalah ilmu yang mempelajari tentang tulang. Osteologi pada trunk adalah ilmu yang mempelajari tulang batang tubuh. Trunk dibentuk oleh tulang belakang (vertebra) yang disebut dengan columna vertebralis antara lain:

- a. Os. Vertebra cervical yaitu tulang belakang bagian leher sebanyak 7 ruas
- b. Os. Vertebra thoracal yaitu tulang belakang bagian rongga dada sebanyak 12 ruas
- c. Os. Vertebra lumbal yaitu tulang belakang bagian pinggang/punggung bawah sebanyak 5 ruas
- d. Os. Sacrum yaitu tulang belakang bagian panggul sebanyak 5 ruas
- e. Os. Cocygeus yaitu tulang ekor sebanyak 2-3 ruas

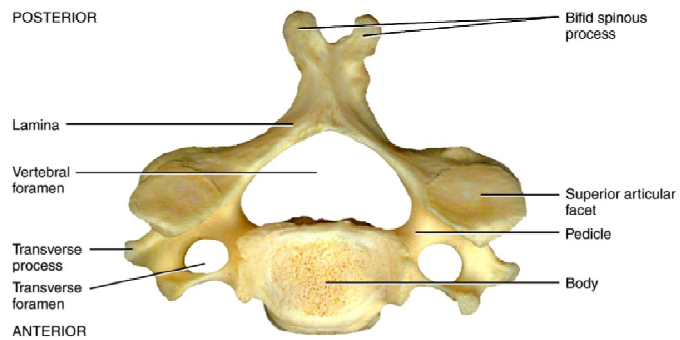


Gambar 1. Trunk dilihat dari anterior, posterior, dan lateral

The structure of the segments of the spine



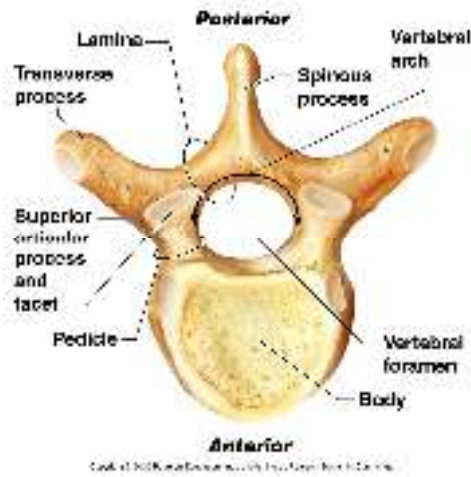
Gambar 2. Struktur Columna Vertebralis



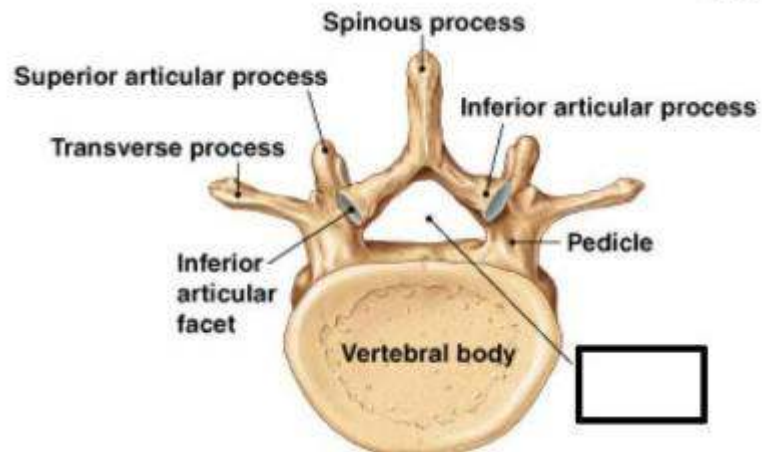
(e) Superior view of a typical cervical vertebra

Figure 07.17a Tortora - PHA 11e
Copyright © John Wiley and Sons, Inc. All rights reserved.

Gambar 3. Vertebra Cervical

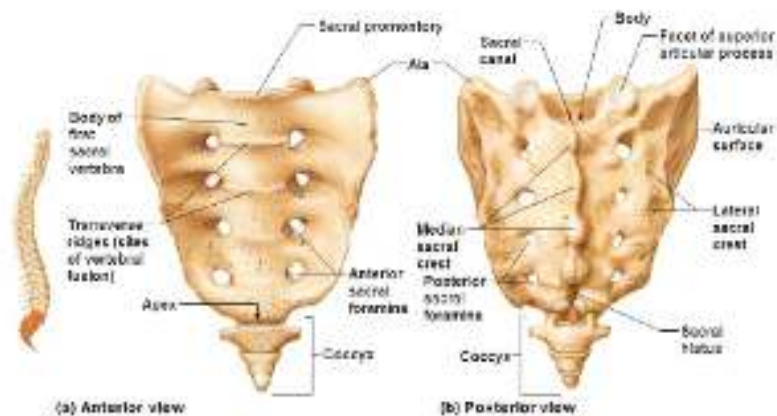


Gambar 4. Vertebra thoracal



Gambar 5. Vertebra lumbal

The sacrum and coccyx.

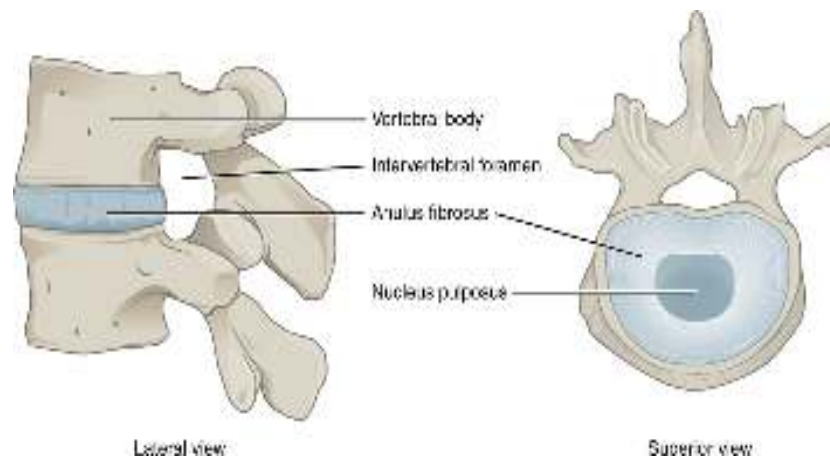


Gambar 6. Sacrum dan Coccygeus dilihat dari anterior dan posterior

Antara vertebra 1 dengan yang lainnya dipisahkan oleh suatu bantalan yang disebut dengan discus intervertebralis. Diskus intervertebralis merupakan suatu bantalan penghubung antar dua korpus vertebra yang didesain untuk menahan beban peredam getaran (*shock absorbers*) selama berjalan, melompat, berlari dan memungkinkan terjadinya gerakan columna vertebralis.

Diskus intervertebralis terdiri dari 3 komponen yaitu :

- a. Nukleus sentralis pulposus gelatinous
- b. Anulus fibrosus yang mengelilingi nukleus pulposus
- c. Sepasang vertebra *endplate* yang mengapit nukleus



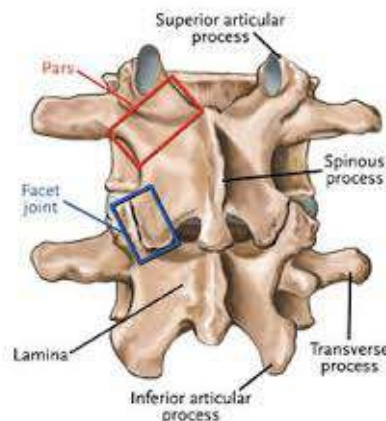
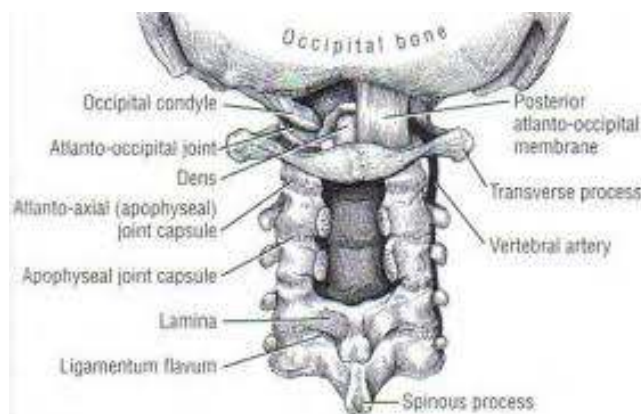
Gambar 7. Discus intervertebralis dilihat dari lateral dan superior

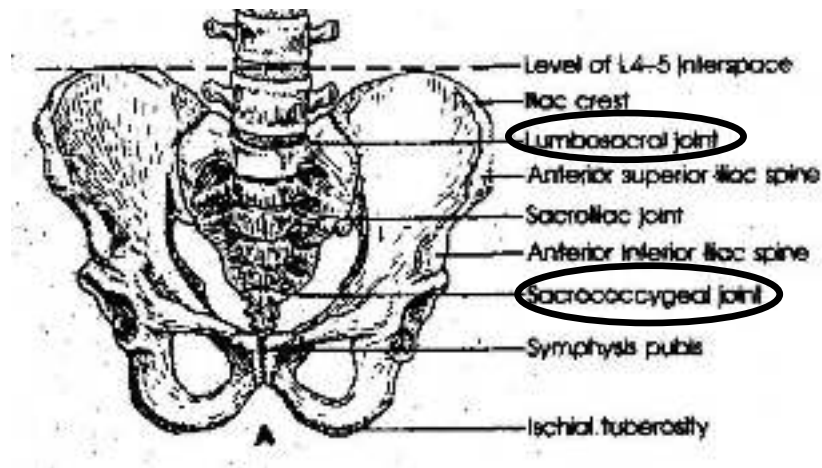
3. Arthrologi pada Trunk

Arthrologi adalah ilmu yang mempelajari tentang persendian. Arthrologi pada trunk adalah ilmu yang mempelajari tentang persendian pada trunk. Arthrologi pada trunk tergolong sendi amphiartrosis (sendi yang sedikit terjadi pergerakan). Sendi pada trunk termasuk sendi sinovial karena menghasilkan cairan sinovial yang berfungsi sebagai pelumas, sehingga terjadi pergerakan yang luas. Nama lain sendi adalah *articulatio* atau *joint*. Sendi pada trunkd antara lain:

- a. Art. Atlantooccipitalis yaitu sendi yang dibentuk oleh os. vertebra cervical 1 (Os. Atlas) dan os. occipital

- b. Art. Atlantoaxial yaitu sendi yang dibentuk oleh os. Vertebra cervical 1 (Atlas) dan os. Vertebra cervical 2 (Axis)
- c. Art. Intervertebralis yaitu sendi yang dibentuk oleh antar corpus vertebralis satu dengan yang lain
- d. Art. Costotranverse yaitu sendi yang dibentuk oleh os. costa dan proc. transversus (os. vertebra thoracalis)
- e. Art. Costovertebralis yaitu sendi yang dibentuk oleh os. costa dan os. vertebra thoracalis
- f. Art. Lumbosacral yaitu sendi yang dibentuk oleh os. Vertebra lumbal dan os. Sacrum
- g. Art. Sacrococcygeal yaitu sendi yang dibentuk oleh os. sacrum dan os. cocygeus
- h. Art. Facet yaitu sendi yang dibentuk oleh procecus articularis superior vertebra 1 dengan procecus articularis inferior vertebra di atasnya



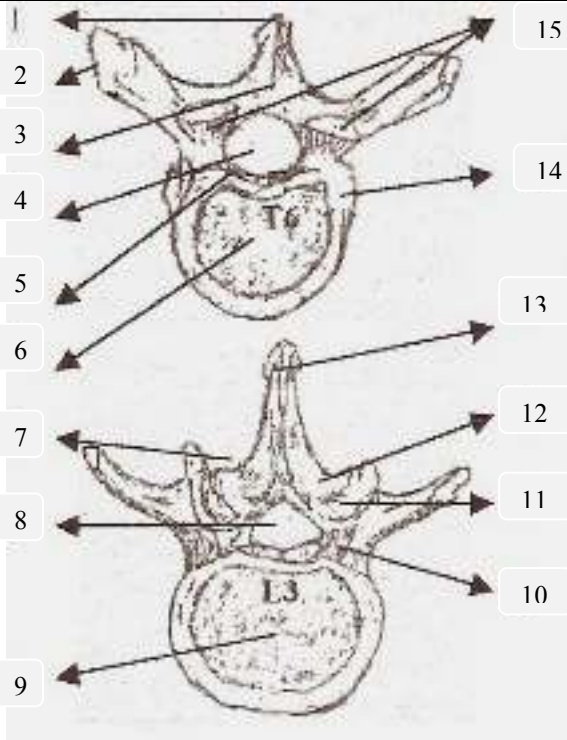


Gambar 2. Sendi pada Trunk

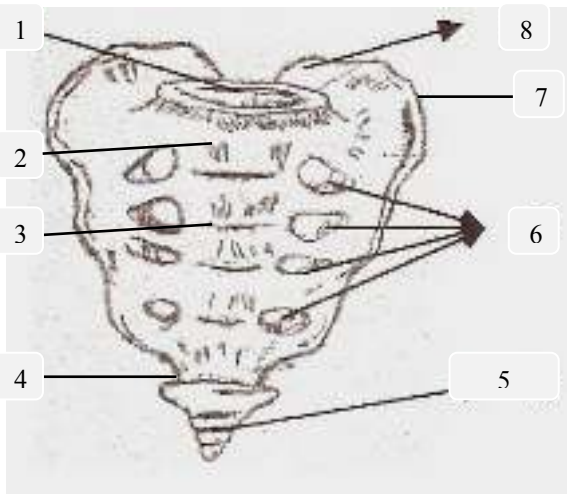
4. Myologi pada Trunk

Myologi adalah ilmu yang mempelajari tentang otot. Myologi pada trunk adalah ilmu yang mempelajari tentang otot pada batang tubuh. Otot *trunk* atau dikenal sebagai *core muscle* merupakan otot-otot yang berada pada vertebra dan pelvis. Otot pada trunk antara lain:

- a. M. Obliquus externus dan internus
- b. M. Rectus abdominis
- c. M. Tranversus abdominis
- d. M. Quadratus lumborum
- e. M. Latisimus dorsi
- f. M. Erector spine yaitu M. Iliocostalis, M. Spinalis, M. Longissimus
- g. M. Semipinalis yaitu M. Semispinalis capitis, cervicis, dan thoracis
- h. M. Multifidus
- i. M. Levator costa
- j. M. Psoas mayor
- k. M. Rhomboideus mayor dan minor
- l. M. Seratus posterior superior dan inferior
- m. M. Rotator
- n. M. Interspinalis
- o. M. Intertranversus

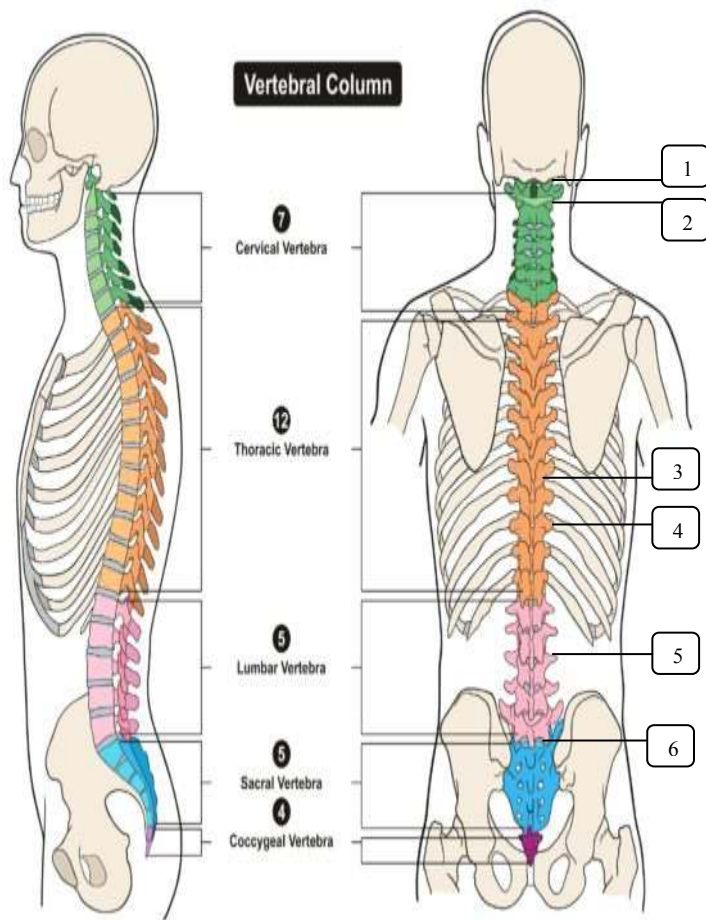


Bagian Vertebra
Thoracal dan lumbal
(bobot nilai: 15)



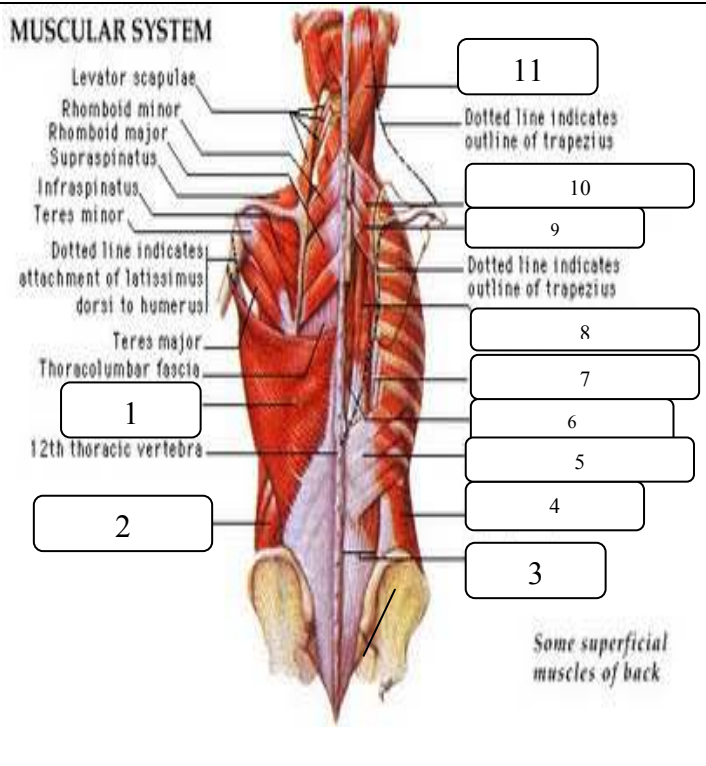
Bagian Sacrum dan
Coccygeus (bobot nilai:
8)

2



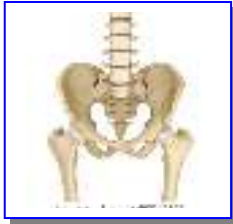Arthrologi pada Trunk dan penjelasannya (bobot nilai: 17)

3



Myologi pada Trunk dilengkapi origo, insertio, dan fungsinya (bobot nilai: 33)

--	--	--



PRAKTIKUM IV

Osteologi, Arthrologi, dan Myologi Pelvic

A. Capaian Pembelajaran Mata Kuliah:

Mahasiswa mampu menerapkan tentang prinsip-prinsip dan konsep dasar anatomi untuk memperkuat gambaran dalam mempelajari anatomi tubuh manusia

B. Indikator Kompetensi :

1. Ketepatan mendemonstrasikan anatomi tulang pada pelvic (osteologi pelvic)
2. Ketepatan mendemonstrasikan anatomi sendi pada pelvic (arthrologi pelvic)
3. Ketepatan mendemonstrasikan anatomi otot pada trunk (myologi pelvic)

C. Teori

1. Definisi

Anatomi adalah ilmu yang mempelajari tentang struktur tubuh manusia, berasal dari bahasa Yunani “*ana*” yang berarti habis atau ke atas dan “*tomos*” yang berarti memotong atau mengiris. Maksudnya anatomi adalah ilmu yang mempelajari struktur tubuh manusia dengancara menguraikan tubuh menjadi bagian-bagian yang lebih kecil sampai ke bagian terkecil, dengan cara memotong atau mengiris tubuh kemudian diangkat, dipelajari, dan diperiksa dengan menggunakan mikroskop.

Anatomi dibagi menjadi dua bagian yaitu:

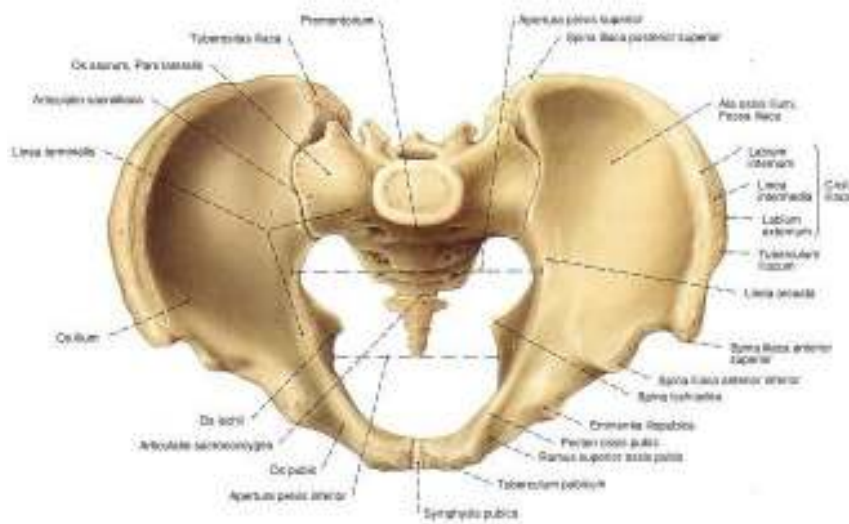
- a. Anatomi Macroscopia, dan
- b. Anatomi Microscopia

Anatomi yang dipelajari untuk memperdalam atau memahami ilmu gerak adalah anatomi macroscopia yang tergolong dalam anatomi

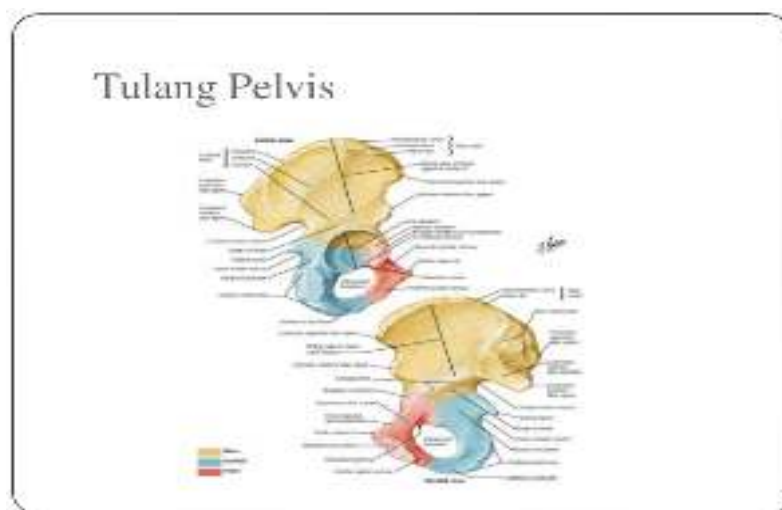
sistematika yang meliputi osteologi, arthrologi dan myologi, dan anatomi regional yang meliputi region membri superioris (anggota gerak atas), region membri inferioris (anggota gerak bawah), region thoracalis dan region abdominalis.

2. Osteologi pada Pelvic

Osteologi adalah ilmu yang mempelajari tentang tulang. Osteologi pada pelvic adalah ilmu yang mempelajari tulang panggul. Pelvic dibentuk oleh tulang usus (os. Ilium), tulang duduk (os. Ischium), tulang kemaluan (os. Pubis), dan sacrum.

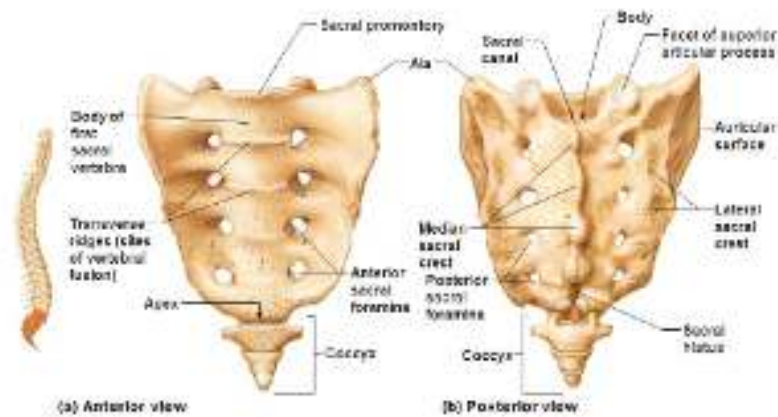


Gambar 1. Pelvic dilihat dari superior



Gambar 2. Os. Ilium, ischium, dan pubis dilihat dari lateral dan medial

The sacrum and coccyx.

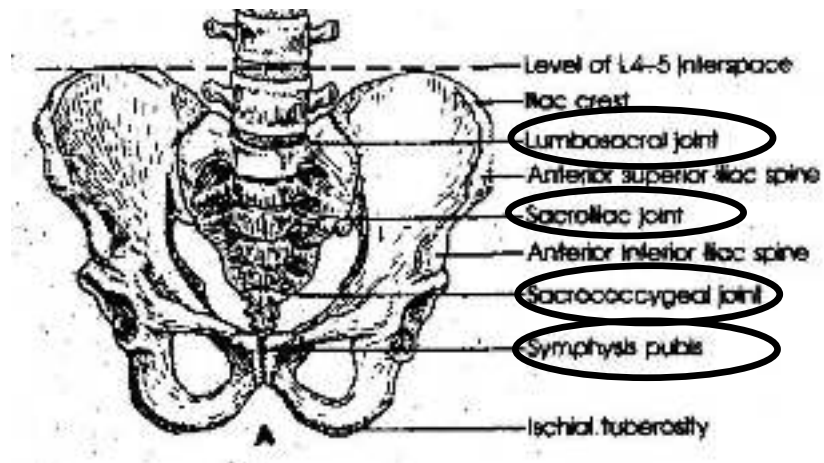


Gambar 3. Sacrum dan Coccygeus dilihat dari anterior dan posterior

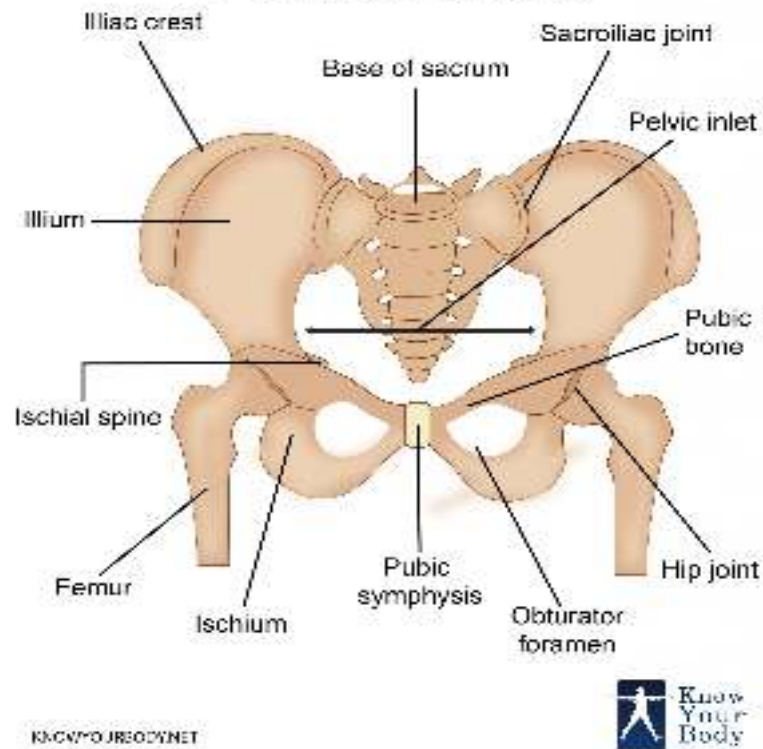
3. Arthrologi pada Pelvic

Arthrologi adalah ilmu yang mempelajari tentang persendian. Arthrologi pada pelvic adalah ilmu yang mempelajari tentang persendian pada pelvic. Arthrologi pada pelvic tergolong sendi amphiartrosis (sendi yang sedikit terjadi pergerakan) dan diartrosis. Sendi pada pelvic termasuk sendi sinovial karena menghasilkan cairan sinovial yang berfungsi sebagai pelumas, sehingga terjadi pergerakan yang luas. Nama lain sendi adalah *articulatio* atau *joint*. Sendi pada pelvic antara lain:

- Art. Lumbosacral yaitu sendi yang dibentuk oleh os. Vertebra lumbal dan os. Sacrum
- Art. Sacrococcygeal yaitu sendi yang dibentuk oleh os. sacrum dan os. cocygeus
- Art. Sacroiliaca yaitu sendi yang dibentuk oleh os. Sacrum dan os. Ilium
- Art. Coxae atau art. Hip yaitu sendi yang dibentuk oleh acetabulum (os. Ischium) dan caput femuris (os. Femur)
- Simpisis pubis yaitu sendi yang dibentuk oleh ramus os. Pubis dextra dan sinistra



Pelvic Girdle

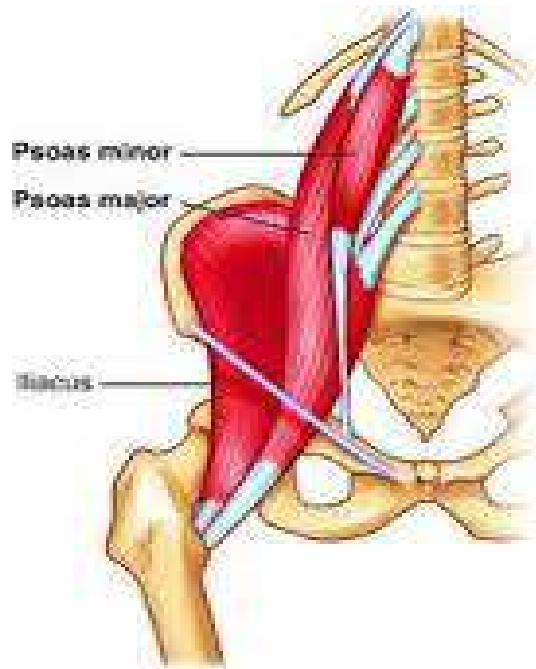


Gambar 4. Sendi pada Pelvic

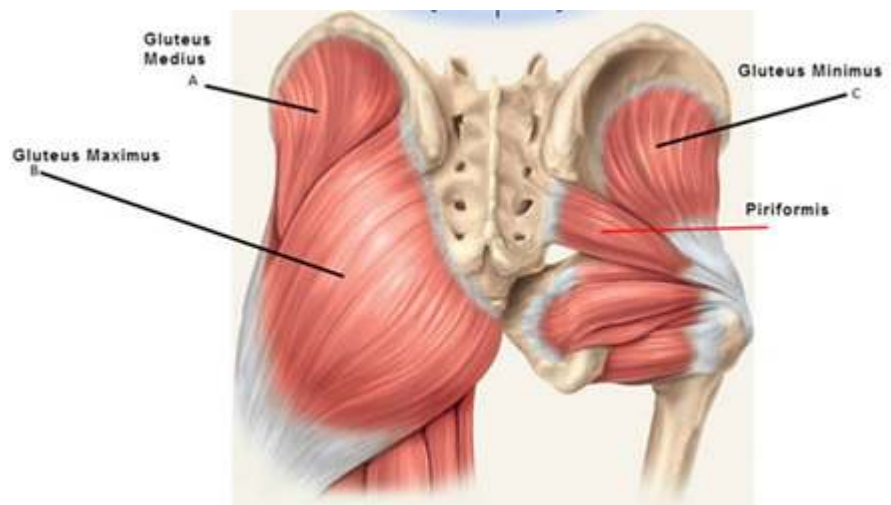
4. Myologi pada Pelvic

Myologi adalah ilmu yang mempelajari tentang otot. Myologi pada pelvic adalah ilmu yang mempelajari tentang otot pada panggul. Otot pada pelvic antara lain:

- a. M. Quadratus lumborum



Gambar 5. Otot pada pelvis dilihat dari anterior



Gambar 6. Otot Pelvic dilihat dari posterior



STIKES 'AISYIAH SURAKARTA

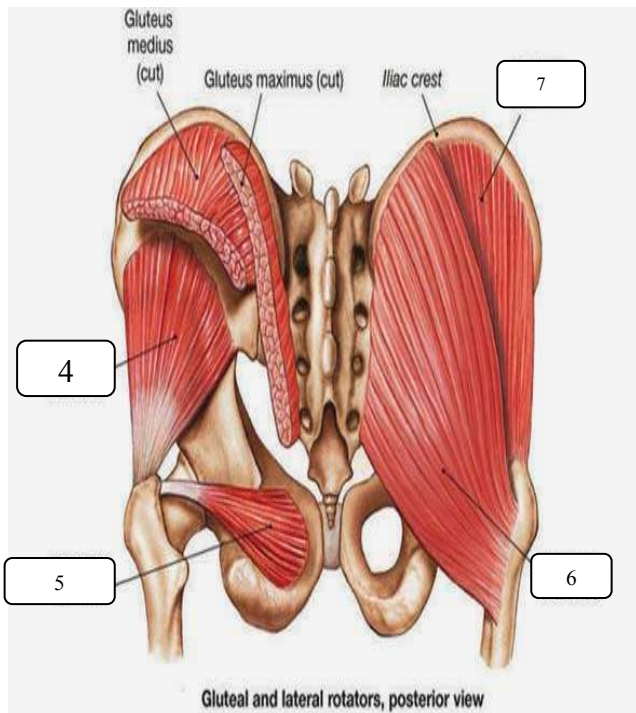
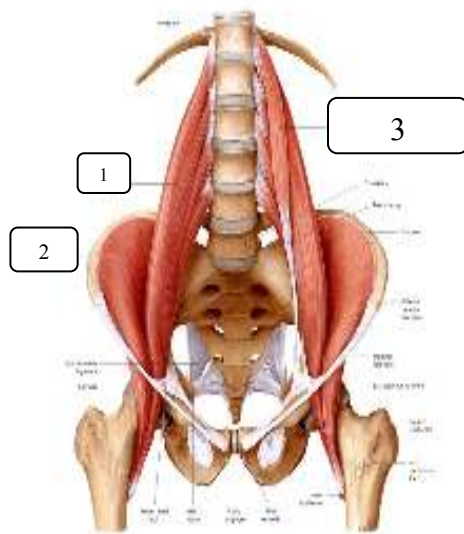
Kampus I : Jl. Ki Hajar Dewantara 10 Ketingan, Jebres, Surakarta Telp. (0271) 631141-631143

Kampus II : Jl. Kapulogo 03 Pajang Laweyan, Surakarta Telp. (0271) 711270

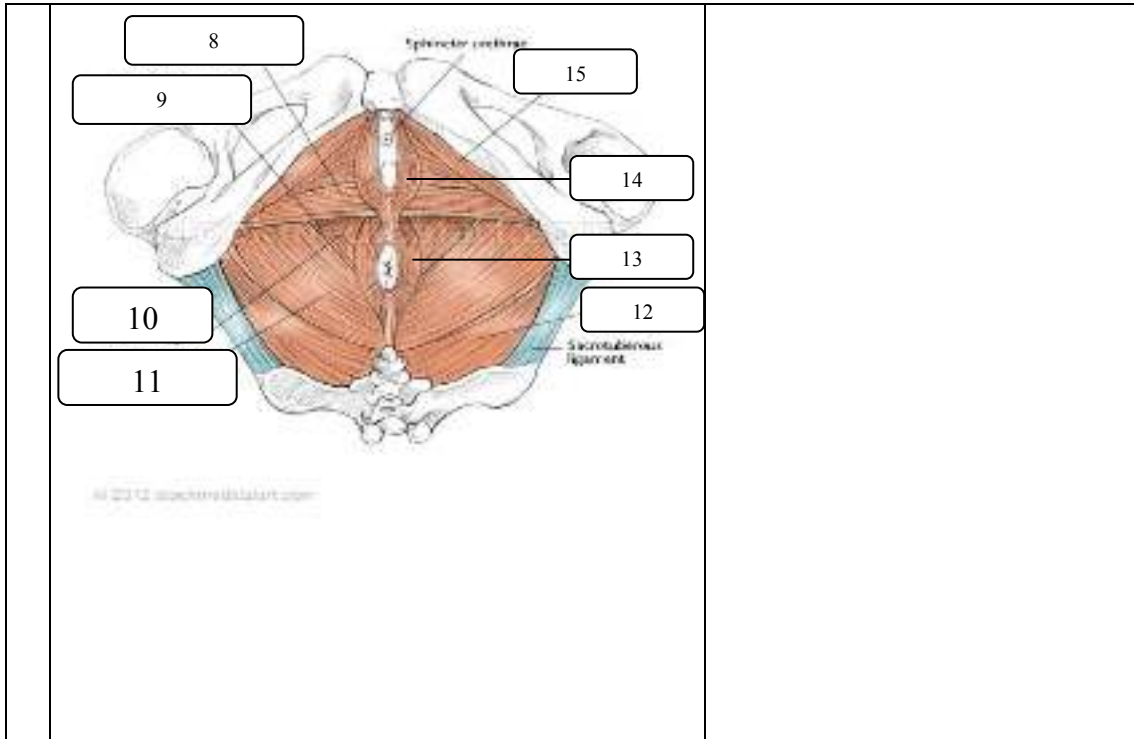
**FORMAT INSTRUMEN IDENTIFIKASI ANATOMI
OSTEOLOGI, ARTHROLOGI, DAN MYOLOGI
PELVIC**

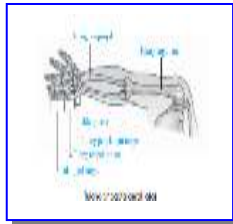
<p>1</p> <p>2</p> <p>1</p> <p>3</p> <p>4</p> <p>5</p> <p>6</p> <p>7</p> <p>8</p> <p>9</p> <p>10</p> <p>11</p> <p>12</p> <p>13</p> <p>14</p> <p>15</p> <p>16</p> <p>17</p> <p>18</p> <p>19</p> <p>20</p> <p>21</p>	<p>Osteologi dan arthrologi (disertai penjelasan) pada pelvic (bobot nilai: 30)</p>
---	---

2



Myologi pada Pelvic dilengkapi origo, insertio, dan fungsinya (bobot nilai: 60)





PRAKTIKUM V

Osteologi, Arthrologi, dan Myologi Ekstremitas Atas

A. Capaian Pembelajaran Mata Kuliah:

Mahasiswa mampu menerapkan tentang prinsip-prinsip dan konsep dasar anatomi untuk memperkuat gambaran dalam mempelajari anatomi tubuh manusia

B. Indikator Kompetensi :

1. Ketepatan mendemonstrasikan anatomi tulang pada ekstremitas atas (osteologi ekstremitas atas)
2. Ketepatan mendemonstrasikan anatomi sendi pada ekstremitas atas (arthrologi ekstremitas atas)
3. Ketepatan mendemonstrasikan anatomi otot pada ekstremitas atas (myologi ekstremitas atas)

C. Teori

1. Definisi

Anatomi adalah ilmu yang mempelajari tentang struktur tubuh manusia, berasal dari bahasa Yunani “*ana*” yang berarti habis atau ke atas dan “*tomos*” yang berarti memotong atau mengiris. Maksudnya anatomi adalah ilmu yang mempelajari struktur tubuh manusia dengancara menguraikan tubuh menjadi bagian-bagian yang lebih kecil sampai ke bagian terkecil, dengan cara memotong atau mengiris tubuh kemudian diangkat, dipelajari, dan diperiksa dengan menggunakan mikroskop.

Anatomi dibagi menjadi dua bagian yaitu:

- a. Anatomi Macroscopia, dan
- b. Anatomi Microscopia

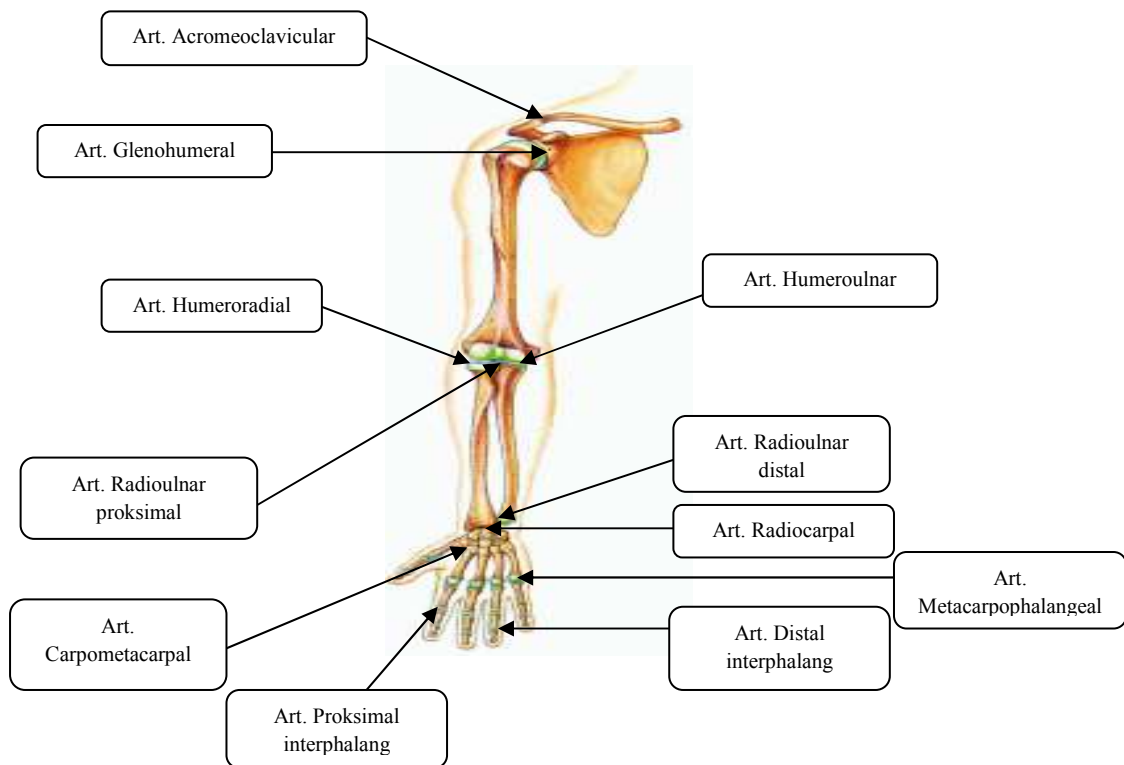
Anatomi yang dipelajari untuk memperdalam atau memahami ilmu gerak adalah anatomi macroscopia yang tergolong dalam anatomi sistematika yang meliputi osteologi, arthrologi dan myologi, dan anatomi regional yang meliputi region membri superioris (anggota gerak atas), region membri inferioris (anggota gerak bawah), region thoracalis dan region abdominalis.

2. Osteologi pada Ekstremitas Atas

Osteologi adalah ilmu yang mempelajari tentang tulang. Osteologi pada ekstremitas atas adalah ilmu yang mempelajari tulang pada ekstremitas atas. Ekstremitas atas dibentuk oleh tulang yaitu:

- a. Os. Clavicula yaitu tulang selangka sebanyak 1 pasang
- b. Os. Scapula yaitu tulang belikat sebanyak 1 pasang
- c. Os. Humerus yaitu tulang lengan atas sebanyak 1 pasang
- d. Os. Radius yaitu tulang pengumpil sebanyak 1 pasang
- e. Os. Ulna yaitu tulang hasta sebanyak 1 pasang
- f. Os. Carpal yaitu tulang pergelangan tangan sebanyak 8 buah (8x2)
- g. Os. Metacarpal yaitu tulang telapak tangan sebanyak 5 buah (5x2)
- h. Os. Phalanges yaitu tulang jari tangan sebanyak 5 buah dan masing-masing terdiri dari 2-3 ruas

- 2) Art. Scapulothoracal yaitu sendi yang dibentuk oleh os. scapula dan os. vertebra thoracalis
 - 3) Art. Glenohumeral yaitu sendi yang dibentuk oleh cavitas glenoidalis (os. Scapula) dan os. Humerus
- b. *Elbow joint* atau art. cubiti:
- 1) Art. Humeroradial yaitu sendi yang dibentuk oleh os. humerus dan os. radius
 - 2) Art. Humeroulnar yaitu sendi yang dibentuk oleh os. humerus dan os. ulna
 - 3) Art. Radioulnar proksimal yaitu sendi yang dibentuk oleh os. radius dan os. Ulna bagian proksimal
- c. *Wrist joint*:
- 1) Art. Radioulnar distal yaitu sendi yang dibentuk oleh os. Radius dan os. Ulna bagian distal
 - 2) Art. Radiocarpal yaitu sendi yang dibentuk oleh os. Radius dan os. carpal
- d. Art. Carpometacarpal yaitu sendi yang dibentuk oleh os. Carpal dan os. metacarpal
- e. Art. Metacarpophalangeal yaitu sendi yang dibentuk oleh os. Metacarpal dan os. Phalang proksimal
- f. Art. Proksimal interphalang yaitu sendi yang dibentuk oleh os. Phalang proksimal dan os. Phalang medial
- g. Art. Distal interphalang yaitu sendi yang dibentuk oleh os. Phalang medial dan os. Phalang distal



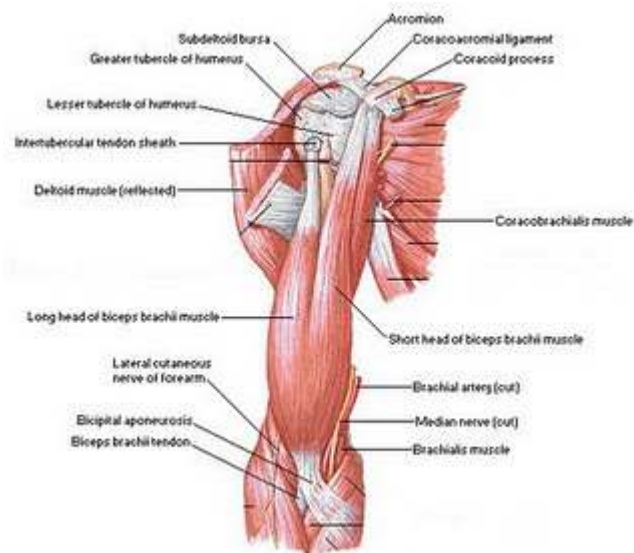
Gambar 2. Sendi pada Ekstremitas Atas

4. Myologi pada Ekstremitas Atas

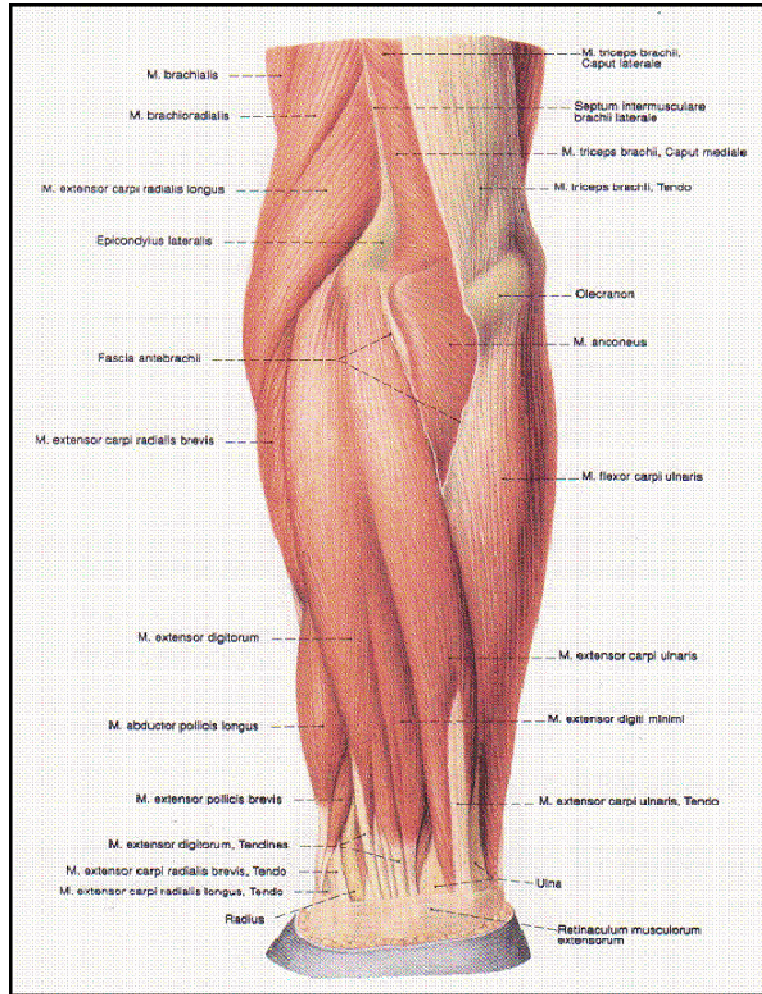
Myologi adalah ilmu yang mempelajari tentang otot. Myologi pada ekstremitas atas adalah ilmu yang mempelajari tentang otot pada ekstremitas atas. Otot pada ekstremitas atas meliputi gelang bahu, lengan atas, lengan bawah, dan tangan. Otot pada ekstremitas atas antara lain:

- a. M. Deltoideus anterior, middle, dan posterior
- b. M. Levator scapula
- c. M. Biceps brachii
- d. M. Triceps brachii
- e. M. Brachialis
- f. M. Coracobrachialis
- g. M. Teres mayor dan minor
- h. M. Supraspinatus dan infraspinatus
- i. M. Subscapularis
- j. M. Anconeus
- k. M. Trapezius upper, middle, dan lower

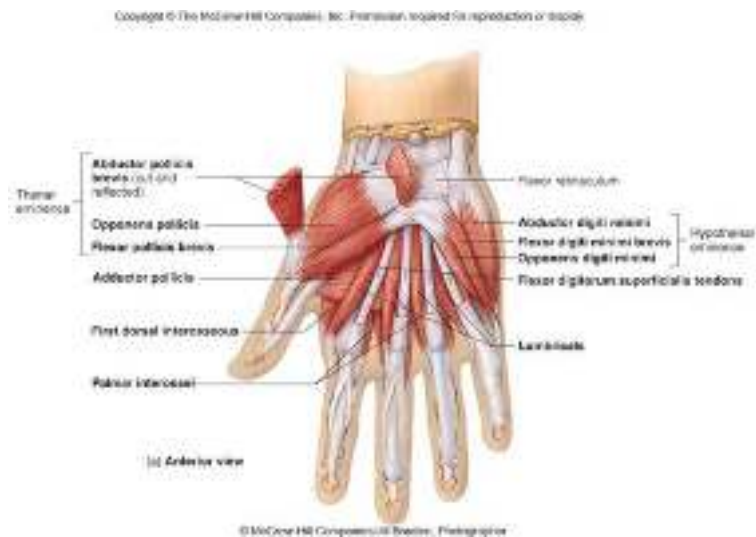
- l. M. Rhomboideus mayor dan minor
- m. M. Latissimus dorsi
- n. M. Supinator
- o. M. Pronator teres dan quadratus
- p. M. Fleksor carpi radialis, carpi ulnaris, digitorum sublimis, digitorum profundus, pollicis longus dan brevis
- q. M. Ekstensor carpi radialis, carpi ulnaris, digitorum dan pollicis
- r. M. Abductor pollicis dan digiti
- s. M. Adductor pollicis
- t. M. Opponens
- u. M. Lumbricalis
- v. M. Palmaris
- w. M. Interosei



Gambar 3. Otot lengan atas dilihat dari anterior



Gambar 4. Otot lengan bawah dilihat dari lateral



Gambar 5. Otot tangan dilihat dari anterior

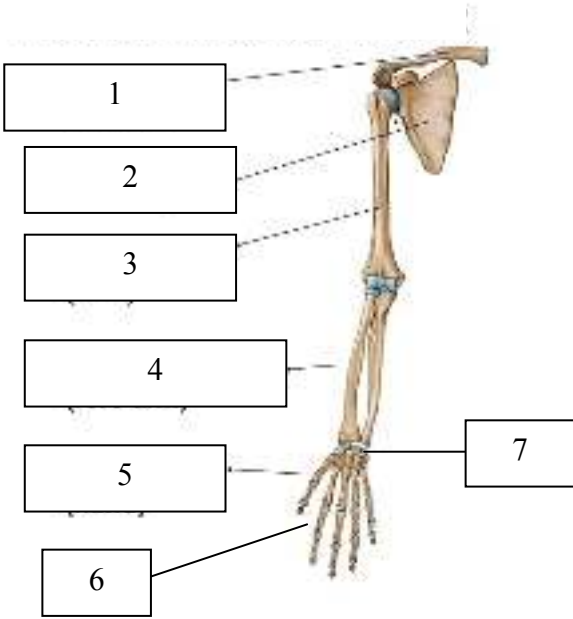


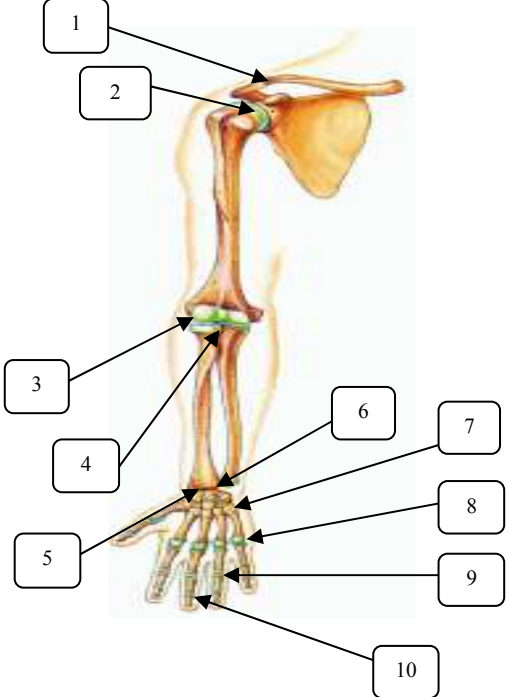
STIKES 'AISYIAH SURAKARTA

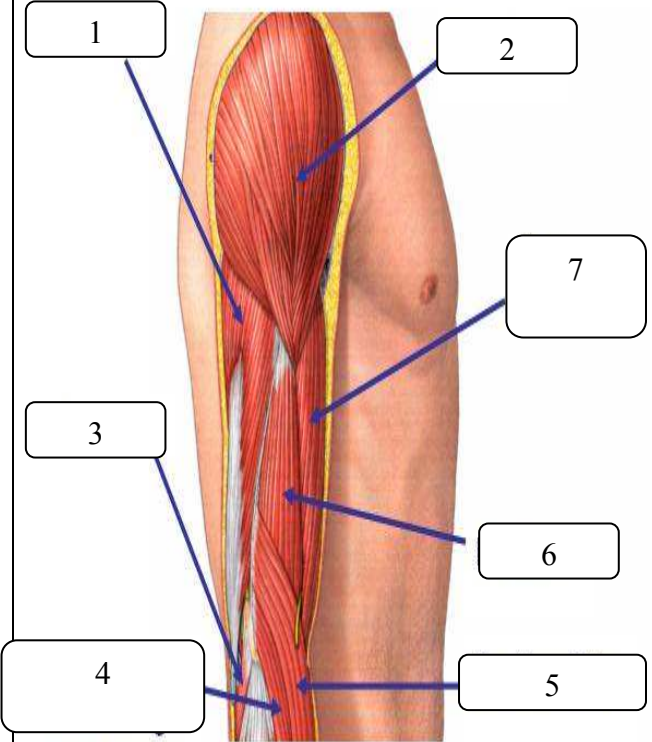
Kampus I : Jl. Ki Hajar Dewantara 10 Kentingan, Jebres, Surakarta Telp.
(0271) 631141-631143

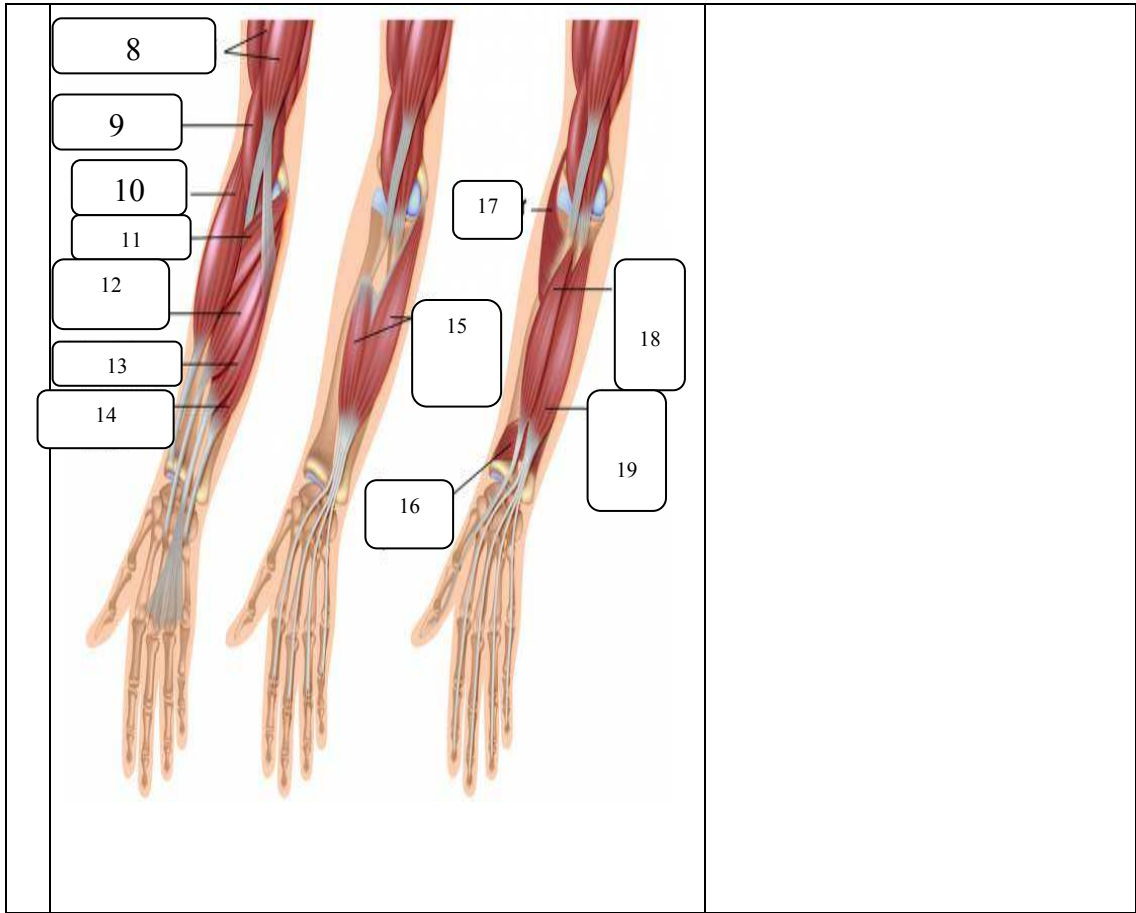
Kampus II : Jl. Kapulogo 03 Pajang Laweyan, Surakarta Telp. (0271)
711270

**FORMAT INSTRUMEN IDENTIFIKASI ANATOMI
OSTEOLOGI, ARTHROLOGI, DAN MYOLOGI
EKSTREMITAS ATAS**

1		Osteologi pada ekstremitas atas (bobot nilai: 7)
---	--	--

2		<p>Arthrologi pada Ekstremitas Atas dan penjelasannya (bobot nilai: 30)</p>
---	---	---

3		<p>Myologi pada Ekstremitas Atas dilengkapi origo, insertio, dan fungsinya (bobot nilai: 63)</p>
---	--	--





PRAKTIKUM VI

Osteologi, Arthrologi, dan Myologi Ekstremitas Bawah

A. Capaian Pembelajaran Mata Kuliah:

Mahasiswa mampu menerapkan tentang prinsip-prinsip dan konsep dasar anatomi untuk memperkuat gambaran dalam mempelajari anatomi tubuh manusia

B. Indikator Kompetensi :

1. Ketepatan mendemonstrasikan anatomi tulang pada ekstremitas bawah (osteologi ekstremitas bawah)
2. Ketepatan mendemonstrasikan anatomi sendi pada ekstremitas bawah (arthrologi ekstremitas bawah)
3. Ketepatan mendemonstrasikan anatomi otot pada ekstremitas bawah (myologi ekstremitas bawah)

C. Teori

1. Definisi

Anatomi adalah ilmu yang mempelajari tentang struktur tubuh manusia, berasal dari bahasa Yunani “*ana*” yang berarti habis atau ke atas dan “*tomos*” yang berarti memotong atau mengiris. Maksudnya anatomi adalah ilmu yang mempelajari struktur tubuh manusia dengan cara menguraikan tubuh menjadi bagian-bagian yang lebih kecil sampai ke bagian terkecil, dengan cara memotong atau mengiris tubuh kemudian diangkat, dipelajari, dan diperiksa dengan menggunakan mikroskop.

Anatomi dibagi menjadi dua bagian yaitu:

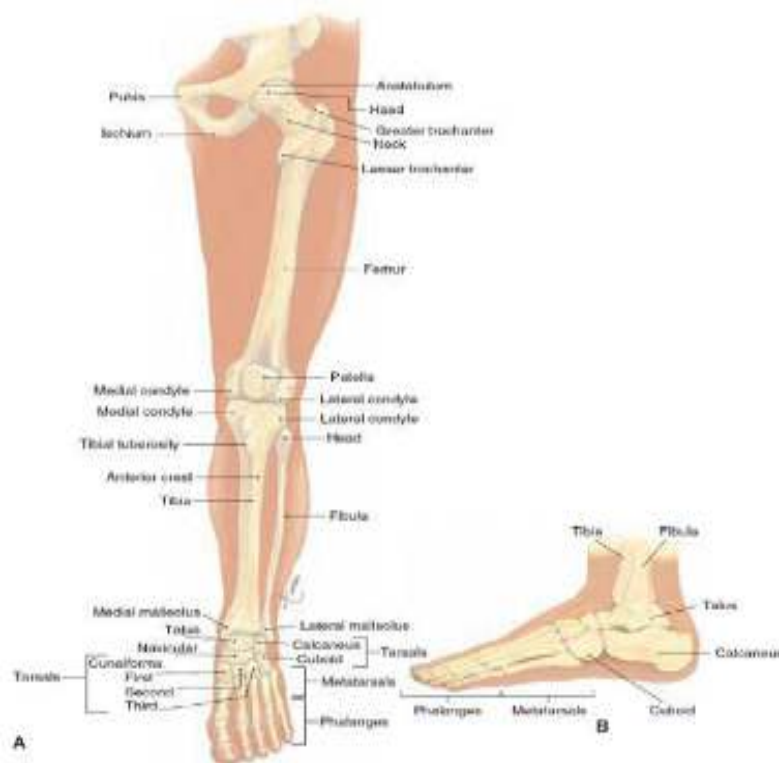
- a. Anatomi Macroscopia, dan
- b. Anatomi Microscopia

Anatomi yang dipelajari untuk memperdalam atau memahami ilmu gerak adalah anatomi macroscopia yang tergolong dalam anatomi sistematika yang meliputi osteologi, arthrologi dan myologi, dan anatomi regional yang meliputi region membri superioris (anggota gerak atas), region membri inferioris (anggota gerak bawah), region thoracalis dan region abdominalis.

2. Osteologi pada Ekstremitas Bawah

Osteologi adalah ilmu yang mempelajari tentang tulang. Osteologi pada ekstremitas bawah adalah ilmu yang mempelajari tulang pada ekstremitas bawah. Ekstremitas bawah dibentuk oleh tulang yaitu:

- a. Os. Pelvic atau os. Coxae yaitu tulang panggul
- b. Os. Femur yaitu tulang paha atas sebanyak 1 pasang
- c. Os. patela yaitu tulang tempurung lutut sebanyak 1 pasang
- d. Os. tibia yaitu tulang kering sebanyak 1 pasang
- e. Os. fibula yaitu tulang betis sebanyak 1 pasang
- f. Os. tarsal yaitu tulang pergelangan kaki sebanyak 7 buah
- g. Os. Metatarsal yaitu tulang telapak kaki sebanyak 5 buah
- h. Os. Phalanges yaitu tulang jari kaki sebanyak 5 buah dan masing-masing terdiri dari 2-3 ruas



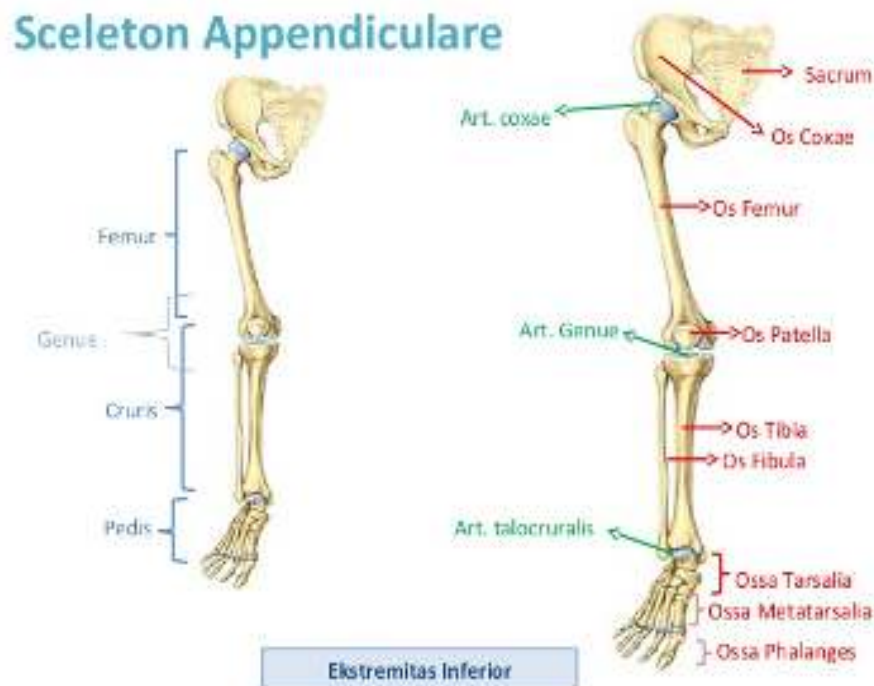
Gambar 1. Ekstremitas bawah dilihat dari anterior

3. Arthrologi pada Ekstremitas Bawah

Arthrologi adalah ilmu yang mempelajari tentang persendian. Arthrologi pada ekstremitas bawah adalah ilmu yang mempelajari tentang persendian pada ekstremitas bawah. Arthrologi pada ekstremitas bawah tergolong sendi amphiarthrosis (sendi yang sedikit pergerakan) dan sendi sinovial karena menghasilkan cairan sinovial yang berfungsi sebagai pelumas, sehingga terjadi pergerakan yang luas. Nama lain sendi adalah *articulatio* atau *joint*. Sendi pada ekstremitas bawah antara lain:

- a. Art. Hip/ art. Coxae yaitu sendi yang dibentuk oleh acetabulum (os. Ischium) dan caput femur (os. Femur)
- b. Art. Patelofemoral (art. Genu) yaitu sendi yang dibentuk oleh os. Patela dan os. Femur
- c. Art. Tibiofemoral (art. Genu) yaitu sendi yang dibentuk oleh os. Tibia dan os. Femur

- d. Art. Tibiofibular proksimal (art. Genu) yaitu sendi yang dibentuk oleh os. Tibia dan os. Fibula bagian proksimal
- e. Art. Tibiofibular distal (syndemosis) yaitu sendi yang dibentuk oleh os. Tibia dan os. Fibula bagian distal
- f. Art. Talocruris yaitu sendi yang dibentuk oleh os. Talus dan os. Cruris (os. Tibia)
- g. Art. Tarsometatarsal yaitu sendi yang dibentuk oleh os. tarsal dan os. metatarsal
- h. Art. Metatarsophalangeal yaitu sendi yang dibentuk oleh os. Metatarsal dan os. Phalang proksimal
- i. Art. Proksimal interphalang yaitu sendi yang dibentuk oleh os. Phalang proksimal dan os. Phalang medial
- j. Art. Distal interphalang yaitu sendi yang dibentuk oleh os. Phalang medial dan os. Phalang distal

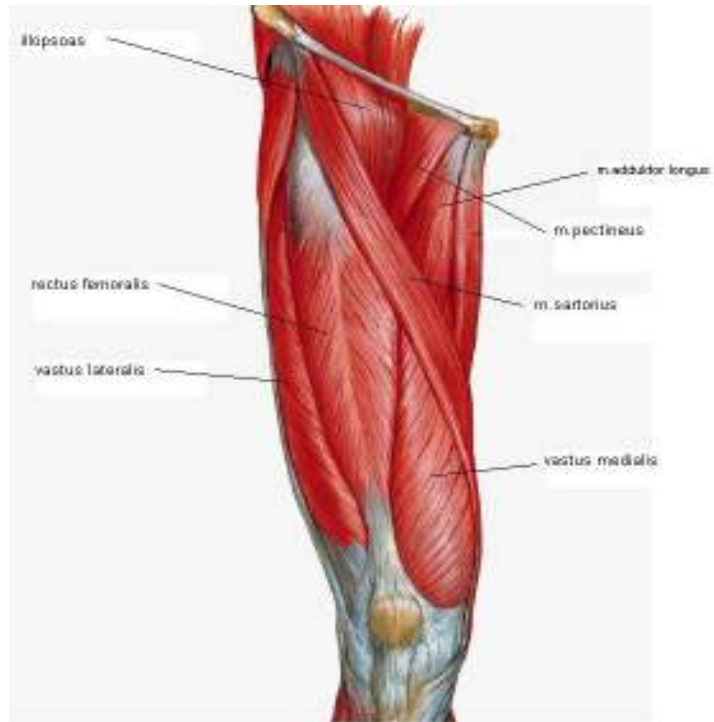


Gambar 2. Sendi pada Ekstremitas Bawah

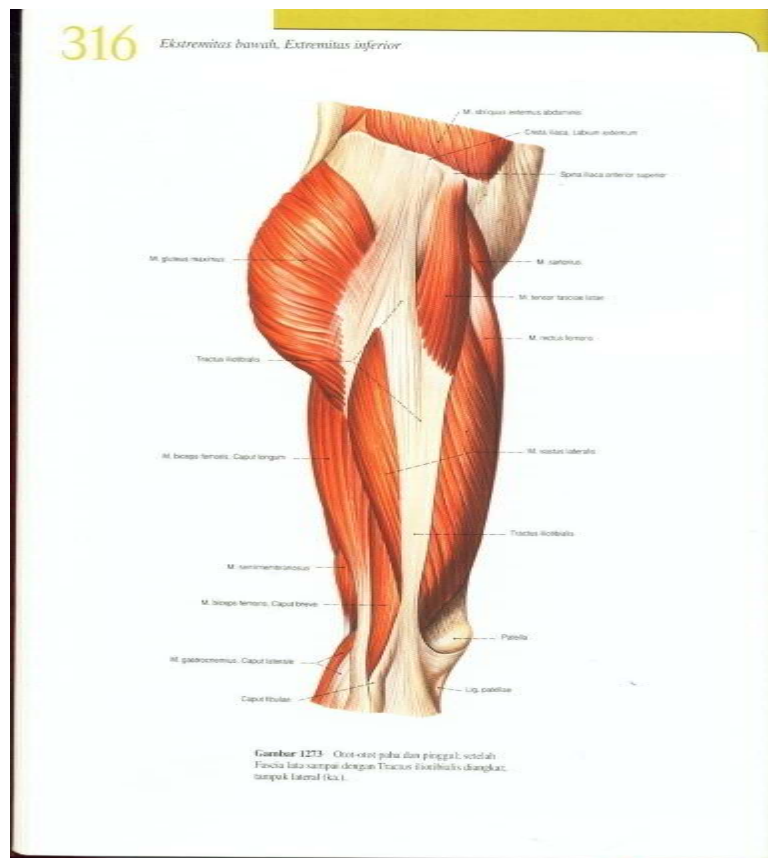
4. Myologi pada Ekstremitas Bawah

Myologi adalah ilmu yang mempelajari tentang otot. Myologi pada ekstremitas bawah adalah ilmu yang mempelajari tentang otot pada ekstremitas bawah. Otot pada ekstremitas bawah meliputi gelang panggul, tungkai atas, tungkai bawah, dan kaki/pedis. Otot pada ekstremitas bawah antara lain:

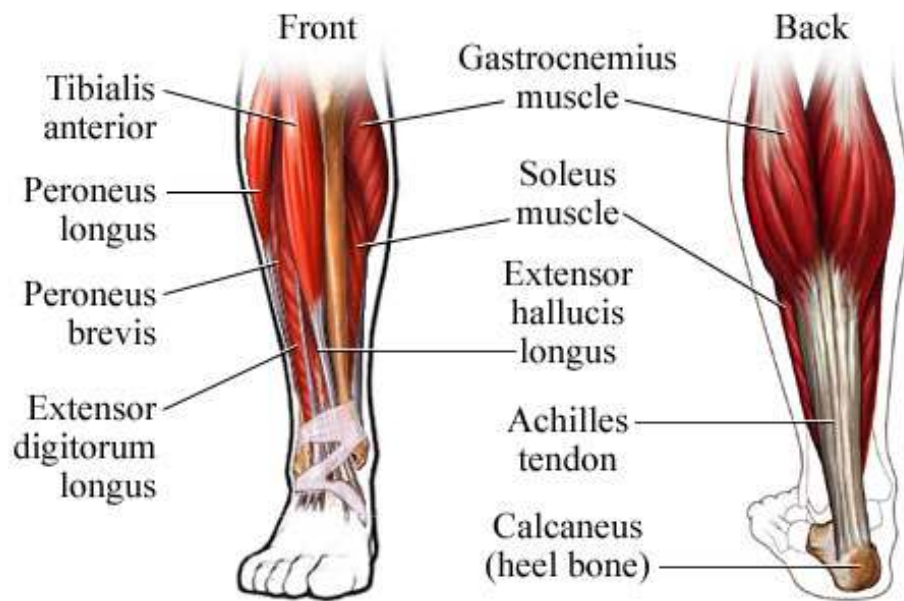
- a. M. Deltoideus anterior, middle, dan posterior
- b. M. Levator scapula
- c. M. Biceps brachii
- d. M. Triceps brachii
- e. M. Brachialis
- f. M. Coracobrachialis
- g. M. Teres mayor dan minor
- h. M. Supraspinatus dan infraspinatus
- i. M. Subscapularis
- j. M. Anconeus
- k. M. Trapezius upper, middle, dan lower
- l. M. Rhomboideus mayor dan minor
- m. M. Latissimus dorsi
- n. M. Supinator
- o. M. Pronator teres dan quadratus
- p. M. Fleksor carpi radialis, carpi ulnaris, digitorum sublimis, digitorum profundus, pollicis longus dan brevis
- q. M. Ekstensor carpi radialis, carpi ulnaris, digitorum dan pollicis
- r. M. Abductor pollicis dan digiti
- s. M. Adductor pollicis
- t. M. Opponens
- u. M. Lumbricalis
- v. M. Palmaris
- w. M. Interosei



Gambar 3. Otot tungkai atas dilihat dari anterior



Gambar 4. Otot tungkai atas dilihat dari lateral



Gambar 5. Otot tungkai bawah dilihat dari anterior dan posterior



STIKES 'AISYIAH SURAKARTA

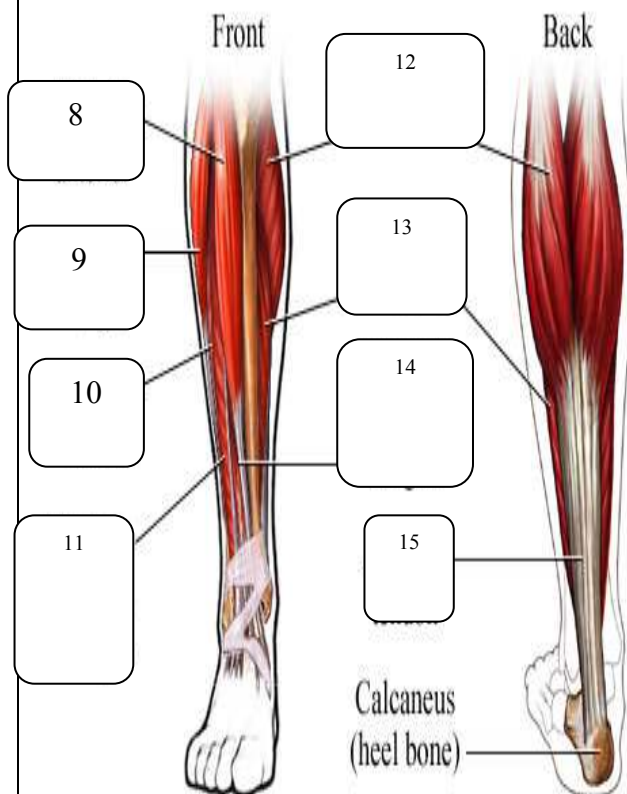
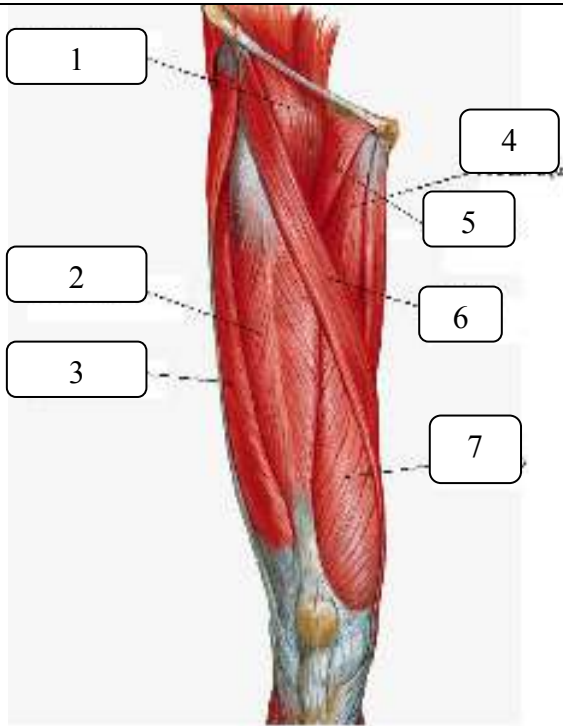
Kampus I : Jl. Ki Hajar Dewantara 10 Ketingan, Jebres, Surakarta Telp. (0271) 631141-631143

Kampus II : Jl. Kapulogo 03 Pajang Laweyan, Surakarta Telp. (0271) 711270

FORMAT INSTRUMEN IDENTIFIKASI ANATOMI OSTEOLOGI, ARTHROLOGI, DAN MYOLOGI EKSTREMITAS BAWAH

1	<p>Ekstremitas Inferior</p>	Osteologi dan arthrologi pada ekstremitas bawah (bobot nilai: 30)
---	-----------------------------	---

2



Myologi pada Ekstremitas Atas dilengkapi origo, insertio, dan fungsinya (bobot nilai: 70)

17